X. Hc10.41

R50641

BIBLIOTHÈQUE GÉNÉRALE DE MÉDECINE

L'ÉVIDEMENT PÉTRO-MASTOÏDIEN

DANS LE TRAITEMENT DES

SUPPURATIONS DE L'OREILLE MOYENNE

PAR

Le Docteur Aristide MALHERBE

DE LA FACULTÉ DE PARIS

ANCIEN INTERNE EN CHIRURGIE DES HÔPITAUX DE PARIS

MÉDAILLE DE BRONZE DE L'ASSISTANCE PUBLIQUE

CHARGÉ DE LA CONSULTATION DES MALADIES DE LA GORGE, DU NEZ ET DES OREILLES A L'HÔPITAL BICHAT

MEMBRE DE LA SOCIÉTÉ ANATOMIQUE

ROYAL COLLEGE OF PHYSICIANS LIBRARY

PARIS

SOCIÉTÉ D'ÉDITIONS SCIENTIFIQUES

PLACE DE L'ÉCOLE DE MÉDECINE

4, Rue Antoine-Dubois, 4

1895

DU MÊME AUTEUR

Présentation d'un fibro-myôme kystique de l'utérus. *(Bull. Soc. anat., 24. octobre 1890).*

Abcès de la cloison vésico-vaginale ; absence de vagin et d'utérus ; dilatation de l'urèthre. *(Tribune méd., 30 avril 1891).*

Kyste dermoïde huileux de l'ovaire droit. Ovaire scléro-kystique avec petit kyste hématique à gauche. Salpingite double *(Bull. Soc. anat. 13 mai 1892.)*

Kystes hématiqnes des deux ovaires. *(Bull. Soc. anat., 21 avril 1893).*

Amputation supra-vaginale d'un gros fibrôme chez une femme de 70 ans. *(Bull. Soc. anat., 21 avril 1893).*

Contribution à l'étude des Tumeurs adénoïdes. En collaboration avec M. le Dr Castex *(Bull. méd., 4 et 7 mars 1864).*

Recherches sur la croissance post-opératoire dans les Tumeurs adénoïdes En collaboration avec M. le Dr Castex *(Presse méd., 31 mars 1894).*

Grossesse tubaire rompue dans le péritoine venant faire saillie au niveau du canal inguinal et présentant tous les signes d'une hernie inguinale étranglée. Laparotomie latérale et ablation des annexes gauches. *(Bull. Soc. anat., 11 janvier 1895).*

AVANT-PROPOS

Une règle chirurgicale enseigne que tout abcès doit être ouvert; les collections purulentes des cavités de l'oreille moyenne n'échappent pas à cette règle. Nous nous proposons de le démontrer.

Ouvrir largement, curetter, nettoyer, drainer toutes les anfractuosités dans lesquelles les suppurations de l'oreille moyenne se dissimulent, tel est le véritable traitement qu'il ne faut pas craindre d'appliquer toutes les fois qu'il sera nécessaire.

Pour ces interventions, nous préférons, avec la plupart des chirurgiens, employer la gouge et le maillet, instruments d'un maniement facile et sûr ; aussi nous paraît-il plus exact de donner à ces opérations le nom *d'évidement*, réservant celui de *trépanation* pour les cas où l'on se sert du trépan.

Notre travail repose sur soixante recherches personnelles sur le cadavre et douze opérations pratiquées sur le vivant.

Nous croyons utile de faire précéder le manuel opératoire d'une étude anatomique complète de toutes ces régions, en y joignant quelques remarques nouvelles.

Nous décrirons en détail *l'évidement pétro-mastoïdien simple* et *l'évidement pétro-mastoïdien avec ouverture large de la caisse,* donnant seulement l'ébauche du traitement des complications qui ne rentre pas dans notre sujet.

Nous terminerons par l'exposé de nos observations.

Bien que dans ces dernières années ce sujet ait été souvent traité, les procédés opératoires qu'on a très variés, sont loin d'être absolument fixés, aussi serons-nous heureux si ce travail peut préciser et donner la formule la plus simple d'une opération que tout chirurgien doit faire.

Avant d'aborder notre travail, qu'il nous soit permis d'exprimer notre reconnaissance aux maîtres éminents à qui nous devons la meilleure partie de notre instruction médico-chirurgicale; à Monsieur le Professeur Tillaux, à qui nous devons, comme externe, les premiers éléments et le goût de la chirurgie; à Monsieur le Docteur Millard, notre maître,

pour l'enseignement médical qu'il nous a donné avec tant de bienveillance; à Messieurs les Docteurs Tapret, A. Voisin et Seglas; et à Messieurs les Docteurs Lacombe, Talamon, Reclus, G. Marchant, Campenon, Chaput, Richelot, Quénu, Schwartz, dont nous avons été l'interne provisoire.

Nous avons eu l'honneur d'être l'interne de Messieurs les Docteurs Després, Broca, Hartmann, que nous prions d'agréer l'expression de notre vive gratitude.

Monsieur le Professeur agrégé P. Segond a bien voulu nous réserver une place d'interne; nous avons été heureux de suivre son brillant enseignement; la liberté qu'il a bien voulu nous accorder dans son service et la bienveillance qu'il nous a témoignée sont des titres à notre profonde reconnaissance.

Nous avons passé deux années auprès de Monsieur le Professeur Terrier en qualité d'interne. Non seulement ce maître éminent a bien voulu nous laisser prendre dans son service une précieuse initiative, mais encore il nous a confié une consultation pour les maladies de la gorge, du nez et des oreilles, consultation que nous dirigeons depuis trois ans à l'hôpital Bichat. M. le Professeur Terrier a bien voulu en outre accepter la présidence de cette thèse, nous le prions de vouloir bien agréer l'expression de notre respectueuse et bien reconnaissante affection.

Que Monsieur le Docteur Castex, dont nous avons été le chef de clinique pendant deux ans, veuille bien accepter nos

remerciements empressés pour l'instruction spéciale dont nous lui sommes redevable.

Nous devons encore des remerciements à notre cher ami le Docteur Henri Mendel, notre collaborateur dans nos recherches sur le cadavre, et à notre ami Ph. Dally, qui nous a aidé dans nos recherches bibliographiques.

Chapitre I

Anatomie chirurgicale des cavités de l'oreille moyenne

On sait que la caisse du tympan communique avec un système de cavités osseuses assez étendu et dans lesquelles les affections aiguës ou chroniques peuvent se propager et s'invétérer.

Dans des circonstances déterminées, le chirurgien doit ouvrir largement ces cavités. Avant d'entrer dans le détail des procédés opératoires employés dans ces cas, il est indispensable de donner de cette région une description anatomique.

La caisse du tympan communique par plusieurs pertuis avec la cavité de l'attique.

L'attique lui-même est, par *l'aditus ad antrum,* en communication constante avec l'antre pétro-mastoïdien et les cellules mastoïdiennes.

Nous décrirons donc :

A. La caisse du tympan et son contenu ;

B. L'attique ;

C. La région mastoïdienne comportant l'aditus et les cellules mastoïdiennes.

A. — Caisse du tympan

La caisse du tympan est une cavité intermédiaire au conduit auditif externe et au labyrinthe. Elle contient de l'air venu par la trompe d'Eustache ; elle est traversée par une chaîne d'osselets reliant la membrane tympanique à l'oreille interne.

Des ligaments et des muscles maintiennent ces osselets entre eux et les parois de la caisse. Enfin une membrane muqueuse tapisse le tout, formant des replis ou poches dans la partie supérieure de la cavité.

Cette caisse, aplatie de dehors en dedans, est oblique de haut en bas, d'avant en arrière et de dehors en dedans ; elle a la même obliquité que le tympan qui forme sa paroi externe.

Suivant Hartmann, sa plus grande hauteur atteint 15 millimètres ; sa longueur, de l'orifice tympanique de la trompe à l'entrée de l'aditus, est en moyenne de 13 millimètres.

Elle est assez large en haut (4 millimètres), tandis que, plus bas, au niveau du promontoire, le tympan se rapproche de la paroi interne de la caisse au point de n'en être distante que de 1 millimètre et demi, de sorte qu'elle s'y adosse dans certains états pathologiques.

On distingue à la caisse six parois désignées d'après leurs rapports en :

1° *Paroi externe ou tympanique ;*

2° *Paroi interne ou labyrinthique ;*

3° *Paroi supérieure ou voûte de la caisse, paroi crânienne ;*

4° *Paroi inférieure ou plancher de la caisse, paroi jugulaire;*

5° *Paroi antérieure ou tubaire ;*

6° *Paroi postérieure ou mastoïdienne.*

1° Paroi externe ou tympanique. — Elle est formée principalement par la face interne de la membrane du tympan et le manche du marteau inclus dans l'épaisseur de cette dernière. La face interne du tympan est convexe vers son centre, concave à sa périphérie.

Autour de la membrane du tympan se trouve l'anneau osseux dans lequel elle est enchassée.

En bas, cet anneau forme avec le plancher de la caisse une gouttière de profondeur assez variable pouvant atteindre de 4 à 5 millimètres d'après Huguier. C'est un endroit où viennent souvent se loger les corps étrangers.

Au-dessus de la membrane, la paroi externe est formée par le temporal largement excavé pour recevoir la tête du marteau et celle de l'enclume; au niveau de cette excavation, la caisse s'élargit et empiète au-dessus de la paroi supérieure du conduit auditif externe, séparée de ce dernier par ce qu'on appelle le mur de la logette que l'on fait sauter d'un coup de gouge sur le protecteur dans l'opération de Stacke. Cette partie supérieure de la caisse a reçu le nom de *recessus épitympanicus*, *sus-cavité*, *coupole*, *attique*. Elle contient la tête du marteau avec ses ligaments et la plus grosse partie de l'enclume. Entre le contour du tympan et la partie supérieure de la cavité, la scissure de Glaser vient s'ouvrir sur la paroi externe de la caisse ; elle donne passage au ligament antérieur du marteau et à l'artère tympanique antérieure; la corde du tympan sort par un orifice osseux, particulier, percé entre la scissure de Glaser et la trompe d'Eus-

tache, orifice osseux que Huguier a si bien étudié (1).

2° Paroi interne ou labyrinthique. — Cette paroi fait face à la membrane et est constituée principalement par la paroi labyrinthique. Elle présente des ouvertures qui mettent en rapport les organes de transmission avec ceux de perception.

Vers le centre de cette paroi et répondant à peu près à l'ombilic du tympan se trouve le promontoire, saillie osseuse, ordinairement large et lisse, quelquefois conique ; le limaçon est placé derrière elle. Sur la saillie du promontoire se voient des gouttières ou des canaux osseux destinés aux filets du rameau de Jacobson.

Au-dessus et un peu en arrière du promontoire on trouve *la fenêtre ovale ou vestibulaire* de forme elliptique, recevant la base de l'étrier et s'ouvrant dans le vestibule. Cette fenêtre a 3 à 4 millimètres de long sur $1^{mm}5$ de haut ; elle est tantôt horizontale, tantôt oblique d'avant en arrière et de haut en bas. Elle occupe le fond d'une fossette peu profonde, *la fosse ovale*. La fenêtre ovale est fermée par une membrane, émanation du périoste du vestibule, sur laquelle vient se souder la partie moyenne de la base de l'étrier. La base de l'étrier se meut dans l'encadrement de la fenêtre ; elle adhère si bien à la membrane que l'on voit parfois l'étrier rester en place même lorsqu'une suppuration prolongée de la caisse a entraîné les autres osselets.

En arrière et au-dessous du promontoire, se trouve un orifice arrondi, *la fenêtre ronde*, correspondant à l'extrémité inférieure de la rampe tympanique. La fenêtre ronde

(1) Huguier, thèse 1834.

est située aussi au fond d'une fossette et fermée par une membrane ou *tympan secondaire,* recouverte par la muqueuse tympanique. Son rôle consiste à permettre par son élasticité les mouvements du liquide labyrinthique, refoulé par l'étrier dans des canaux inextensibles. Le trou de la fenêtre ronde est quelquefois ovalaire ; ses dimensions varient entre $1^{mm}5$ et 3 millimètres.

Un peu en arrière et entre la fenêtre ovale et la fenêtre ronde, se trouve une fossette très-profonde, le *sinus tympanicus* ou *cavité sous-pyramidale* d'Huguier. Cette fossette, dont la profondeur atteint parfois 4 ou 5 millimètres, est quelquefois perforée et séparée seulement du vestibule par la muqueuse tympanique et la membrane vestibulaire. Un repli muqueux ou osseux (Ponticulus promontorii de Schwalbe) la sépare en haut de la fosse ovale ; en bas, elle est séparée de la fenêtre ronde par une crête osseuse prolongeant le promontoire en arrière (Subiculum promontorii de Schwalbe). Ses dimensions sont des plus variables, parfois un pont osseux l'oblitère plus ou moins.

Au-dessus et en arrière immédiatement de la fenêtre ovale, se dessine un relief osseux, c'est *l'aqueduc de Fallope,* qui, du méat auditif interne, se coude et décrit un arc au-dessus de la fenêtre ovale.

Cet aqueduc est formé par une lamelle osseuse, mince, transparente, présentant quelquefois des trous, comme chez le nouveau-né, exposant ainsi le nerf facial, contenu dans l'aqueduc, à être atteint par les inflammations de la caisse, d'autant que l'artère stylo-mastoïdienne qui accompagne le facial dans l'aqueduc fournit des vaisseaux non seulement au nerf lui-même mais à la muqueuse de l'oreille moyenne.

Au-dessus et un peu en arrière de l'aqueduc, on voit une éminence arrondie, répondant au canal demi-circulaire hori-

zontal; sa paroi, bien plus épaisse que celle de l'aqueduc, a été vue cependant perforée.

Sous le canal de Fallope, en arrière de la fenêtre ovale, se trouve *la pyramide*, saillie osseuse de forme conique, tubulée et perforée à son sommet; elle loge le corps charnu du muscle de l'étrier dont le tendon seul visible est libre dans la caisse.

D'après Huguier, le volume et la forme de la pyramide sont très variables; elle peut même ne pas exister; on trouve alors à sa place une excavation dans laquelle s'insère le muscle de l'étrier.

Immédiatement au-dessus et en avant du promontoire, on aperçoit tantôt une gouttière, tantôt et généralement un canal osseux qui reçoit le *muscle interne du marteau* ou *muscle tenseur du tympan*. L'extrémité de cette partie se recourbe pour faire dans la cavité de la caisse une saillie conique appelée *bec de cuiller*.

3° Paroi supérieure ou voute de la caisse, paroi cranienne.— Cette paroi est inclinée en avant. Elle est constituée par une lamelle osseuse très variable comme épaisseur, lisse et présentant à sa limite externe les vestiges de la suture pétro-squameuse quand on la considère par l'intérieur du crâne; inégale, anfractueuse et donnant attache aux ligaments qui suspendent le marteau et l'enclume, quand on la regarde par l'intérieur de la caisse. Elle peut être si mince qu'elle en devient transparente et même perforée. Il existe toujours des orifices au niveau de la suture pétro-squameuse qui donnent passage à des vaisseaux méningés. Chez l'enfant et les jeunes sujets, la suture encore large sert de passage à de nombreux vaisseaux dure-mériens venant de la méningée qui s'anastomosent avec les vaisseaux de l'oreille moyenne.

Cette lamelle ou toit peut manquer en partie : la

dure-mère et la muqueuse de la caisse sont alors en contact immédiat ; c'est ce que Hyrtl a appelée *la déhiscence spontanée du tympan* et qu'il attribue à un arrêt de développement.

Cette anomalie explique la pathogénie des méningo-encéphalites survenant à la suite d'otite moyenne.

4° Paroi inférieure ou plancher de la caisse, paroi jugulaire. — Constituée par une étroite portion de la face inférieure du rocher, elle répond au golfe de la veine jugulaire. D'une épaisseur variable, cette lamelle osseuse est parfois d'une minceur extrême; on a même vu des lacunes mettant en contact direct la paroi de la jugulaire et la muqueuse tympanique, d'où la possibilité de thrombose, d'ulcération ou d'hémorrhagie.

Ce plancher est quelquefois soulevé à sa partie antérieure par le coude du canal carotidien. La paroi jugulaire est le plus souvent creusée de logettes osseuses et présente des trous pour le rameau de Jacobson et de l'artère tympanique.

Trôlsch pense que le voisinage de la veine jugulaire et de la caisse serait la raison des bruits vasculaires qu'entendent les anémiques.

Pour Poirier, ces bruits sont mieux expliqués par le voisinage immédiat de la carotide avec la caisse et l'oreille interne.

5° Paroi antérieure ou tubaire. — Dans sa portion inférieure elle répond à la partie verticale du canal carotidien ; son tiers supérieur est occupé par l'embouchure large de la trompe d'Eustache et au-dessus est placé le canal osseux qui renferme le muscle interne du marteau.

Dans sa portion carotidienne, la paroi antérieure est formée par une lamelle mince, creusée de cellules osseuses et criblée de trous, permettant aux veines de la muqueuse tympanique de s'aboucher dans le lacis veineux qui entoure la carotide interne dans son canal osseux ou sinus carotidien.

D'autres trous sont destinés à des filets nerveux du plexus carotidien. De là les phlébites du sinus, de là aussi, lors d'une carie tuberculeuse de la caisse, ces hémorrhagies foudroyantes par ouverture de la carotide interne.

6° Paroi postérieure ou mastoïdienne. — La paroi postérieure présente en haut l'orifice de *l'aditus ad antrum* faisant communiquer la caisse avec les cellules mastoïdiennes ; cet orifice occupe la partie supérieure de la paroi mastoïdienne et se trouve situé sur le prolongement de la trompe d'Eustache.

Au-dessous de cet orifice, la paroi postérieure est formée de tissu spongieux, dans lequel on rencontre d'autres orifices plus petits qui communiquent également avec les cellules mastoïdiennes.

Vers le tiers moyen de cette paroi, au contact de la paroi labyrinthique, on trouve un petit orifice par lequel la corde du tympan pénètre dans la caisse, orifice taillé en biseau et situé en dehors de la pyramide sur le bord du cercle tympanal. Après avoir traversé la paroi externe en suivant le tympan, la corde pénètre dans un petit conduit osseux percé entre la scissure de Glaser et la trompe d'Eustache. Cette paroi répond à la pyramide et à la partie descendante de l'aqueduc de Fallope qui s'ouvre au dehors par le trou stylo-mastoïdien.

Développement de la caisse. — Au moment de son apparition, la caisse se présente comme l'extrémité du canal tubaire, dilatée en forme de bouteille. Le développement ultérieur montre que cette cavité primitive ne correspond qu'à la portion antérieure de la caisse arrivée à son état définitif, tandis que la portion postérieure, plus considérable, résulte d'une cavité qui se forme par résorption (Gruber). Ce développement différent des deux portions de la caisse explique peut-être pourquoi on ne trouve de glandes muqueuses que dans la portion antérieure, tandis que la portion postérieure s'en est montrée jusqu'ici dépourvue.

La caisse est primitivement remplie d'un tissu conjonctif embryonnaire (de Trœltsch) qui englobe complètement les osselets (Kölliker). D'après les recherches d'Urbantschitsch, la membrane et la partie inférieure du manche du marteau sont simplement accolées à ce tissu fœtal, sans lui être reliées par aucun tractus conjonctif. Ce coussinet embryonnaire disparaît ordinairement quand apparaissent les mouvements respiratoires, de 12 à 24 heures après la naissance.

Cependant, très souvent, il peut être complètement résorbé avant le début de la respiration (de Trœltsch, Zaufal) et il est ordinairement remplacé par un liquide séro-sanguinolent. Si la résorption de ce tissu est incomplète, il reste dans la caisse des adhérences constituées par des brides ou des membranes.

Chaîne des Osselets

La chaîne des osselets est destinée à transmettre les ondes sonores du tympan au labyrinthe ; elle comprend

quatre os qui sont : *le marteau, l'enclume, l'os lenticulaire,* et *l'étrier.*

Le marteau présente une *tête* grosse, ovalaire, offrant à sa partie postérieure une surface articulaire divisée en deux plans inclinés et limitée par un bourrelet osseux qui sert de dent d'arrêt dans les mouvements ; un *col* aplati de dedans en dehors et tordu sur son axe ; un *manche* dont l'extrémité inférieure s'élargit en forme de spatule. Entre le col et le manche on voit se détacher deux apophyses, l'une, *petite* ou *courte* ou *apophyse externe* du marteau, se dirige en dehors vers le tympan auquel il se fixe et qu'il soulève en formant certains plis ; l'autre, *apophyse longue* ou *grêle,* se dirige en avant vers la scissure de Glaser ; un ligament la continue qui va s'engager dans la scissure ; chez le nouveau-né cette apophyse longue s'y engage.

L'enclume, comparée par Meckel à une molaire à deux racines, présente une *couronne* ou *corps* possédant une facette répondant à la facette articulaire du marteau ; des *deux racines* ou *apophyses,* l'une, courte, se dirige en arrière vers l'orifice mastoïdien en contact avec la paroi postérieure de la caisse ; l'autre, longue, descend parallèlement au manche du marteau et s'articule avec l'étrier par l'intermédiaire de l'os lenticulaire.

L'os lenticulaire, petit osselet, est considéré par beaucoup d'auteurs comme une simple épiphyse de l'enclume.

L'étrier présente une tête qui s'articule avec la longue apophyse de l'enclume, deux branches, souvent inégales et une base ou platine dont le contour se moule sur la fenêtre ovale.

Articulations

Les surfaces articulaires du marteau et de l'enclume sont revêtues d'une mince couche de cartilage et réunies par un ligament capsulaire.

D'après Pappenheim, la cavité articulaire serait divisée en deux par un ménisque.

Son mécanisme a été comparé (Helmoltz) au système d'arrêt par dents de l'intérieur d'une clef de montre.

La longue apophyse de l'enclume est généralement soudée à l'os lenticulaire et c'est sur la face convexe de de dernier que vient s'adapter la partie concave de la tête de l'étrier.

Des surfaces revêtues de cartilage, un ligament capsulaire, des mouvements extrêmement limités, voilà pour cette énarthrose.

Autrement importante est l'articulation de l'étrier avec la fenêtre ovale ou articulation *stapedio-vestibulaire*. Cette articulation se compose de surfaces cartilagineuses réunies par un ligament élastique à fibres rayonnant de la base de l'étrier sur le pourtour de la fenêtre ovale ; l'étrier se meut dans la fenêtre ovale par des mouvements analogues à ceux d'un piston, mouvements de glissement en dedans ou en dehors.

Le manche du marteau présente chez l'adulte un revêtement cartilagineux et est solidement uni à la membrane du tympan par son extrémité inférieure au niveau de l'ombilic et par sa courte apophyse. La courte apophyse de l'enclume repose sur la paroi mastoïdienne de la caisse.

Ligaments

Certains ligaments appartiennent presque exclusivement au marteau, car l'enclume articulée avec cet os se meut avec lui, ce sont :

Le ligament supérieur du marteau, qui va de la tête du marteau au toit de la caisse; ce ligament se tend quand le manche du marteau est fortement porté en dehors.

Le ligament antérieur du marteau, qui va du col du marteau à l'épine du sphénoïde, passant par la scissure de Glaser; il continue chez le nouveau-né la longue apophyse et représente un vestige du cartilage de Meckel.

Le ligament externe du marteau, qui va de la tête du marteau à la paroi externe de la caisse, près de la marge du tympan; son rôle est de limiter les mouvements de rotation en dehors du manche.

Rapports

La saillie du promontoire ne répond pas tout à fait au centre du tympan, mais à un point situé à 2 millimètres en avant du manche, ce qui explique qu'on l'aperçoit ordinairement dans certaines perforations. Si toute la membrane est détruite, on peut apercevoir l'étrier qui répond à la région postéro-supérieure de la membrane; on aperçoit plus difficilement la fenêtre ovale, enfoncée au fond de sa niche. La fenêtre ronde, au contraire, répondant à la partie postéro-inférieure du tympan, peut devenir visible lors de la destruction de celui-ci.

Le manche du marteau est solidement fixé à la membrane tympanique; la courte apophyse soulève cette membrane et

se montre sous l'aspect d'un point lumineux éclatant. Le col du marteau répond à la périphérie de la membrane.

La tête occupe, avec le corps de l'enclume, l'étage supérieur de la caisse ou attique, cavité sus-tympanique, sus-cavité ; parfois il y a presque contact entre la tête du marteau et le toit ; quelquefois même soudure ; parfois une distance de 2 millimètres les sépare.

La courte apophyse de l'enclume repose, nous l'avons vu, sur la paroi de la caisse et peut devenir le siège d'ankylose. La longue apophyse descend dans la portion tympanique de la caisse parallèlement au manche du marteau, en général à 2 millimètres de la membrane, quelquefois elle s'en rapproche.

L'étrier est situé dans la niche au fond de laquelle se trouve la fenêtre ovale ; les branches de l'étrier sont très rapprochées des parois de cette niche, d'où quelquefois adhérences entre les deux parties et troubles fonctionnels en rapport avec les degrés de cette ankylose.

La tête de l'étrier se trouve à 3 millimètres de la membrane du tympan.

Développement des osselets. — Pour Rathke et Valentin, le marteau et l'enclume naissent d'un petit mamelon qui se trouve en arrière et au-dessous du renflement formé par la paroi labyrinthique, c'est-à-dire, par la vésicule cérébrale, renflement aux dépens de laquelle se développe l'étrier.

Plus tard, Reichert admit que la chaîne des osselets provenait du premier et du deuxième arc viscéral ; d'après ce mode de développement, ces osselets se forment indépendamment l'un de l'autre et ne s'unissent que plus tard.

D'après les recherches plus récentes de J. Gruber, l'étrier, comme dans l'opinion ancienne, se développe aux dépens de la vésicule cérébrale elle-même et ne s'en différencie que plus tard, au moment où la fenêtre ovale prend naissance. Pour Urbantschitsch, le marteau et l'enclume proviennent d'une masse commune, suivant l'opinion primitive de Rathke et Valentin, masse qui ne se divise que plus tard en deux parties articulées ensemble, le marteau et l'enclume. Cette division s'effectue à une période relativement avancée de la vie fœtale, quand les contours du marteau et de l'enclume sont déjà distincts (embryon humain de deux à trois mois).

D'après les derniers travaux de Gruber, c'est l'articulation de l'étrier et de l'enclume qui se développe d'abord ; celle du marteau et de l'enclume ne se forme que plus tard.

L'ossification des osselets commence au quatrième mois de la vie intra-utérine ; c'est sur l'étrier qu'elle commence le plus tard, c'est sur lui également qu'elle est d'abord presque terminée (à l'exception de la base), tandis qu'au moment de la naissance on trouve encore dans l'intérieur du marteau et de l'enclume des cellules cartilagineuses ; on les rencontre même encore chez l'adulte, d'après Prussak. Le marteau possède en outre sur l'apophyse externe et sur le manche une couche cartilagineuse assez épaisse.

La croissance des osselets est complètement terminée au moment de la naissance.

Muscles

Les muscles moteurs des osselets sont au nombre de deux : muscle du marteau et muscle de l'étrier. *Le muscle*

du marteau (tenseur du tympan) occupe le canal osseux situé sur la paroi interne de la caisse et surmontant la trompe d'Eustache ; son tendon se réfléchit à angle droit, se dégage par l'orifice du bec de cuiller, et traverse la caisse pour venir s'insérer à la partie supérieure et interne du manche du marteau. Il reçoit du ganglion otique un filet moteur provenant de la racine motrice du trijumeau. Son rôle est d'attirer le marteau et partant la membrane en dedans ; de là son nom de tenseur du tympan qu'on lui donne souvent ; normalement, il obéit à l'excitation réflexe, ses contractions se produisant sous l'influence de la sensation sonore.

Le muscle de l'étrier, formé d'un corps charnu très petit, est logé dans un canal osseux vertical occupant la paroi postérieure de la caisse et parallèle au canal du nerf facial ; il reçoit de ce dernier un filet et se termine à la pyramide par un tendon très grêle qui sort du petit orifice percé au sommet de celle-ci ; puis se réfléchissant à angle obtus, il va s'insérer entre la tête et la branche postérieure de l'étrier. Il semble régler les mouvements d'entrée et de sortie de l'étrier dans la fenêtre ovale.

M. Landouzy rapporte à la paralysie de ce muscle, l'ouïe douloureuse dans certains cas de paralysie faciale, d'origine centrale.

Muqueuse de la caisse

Chez l'adulte, c'est une pellicule blanchâtre, intimement unie au périoste, mais cependant facilement détachable.

Les mêmes vaisseaux se distribuent au périoste et à la muqueuse.

L'épithélium, plat dans la plus grande étendue de la

caisse, devient peu à peu cylindrique, puis cylindrique à cils vibratiles au niveau de l'embouchure de la trompe.

Là seulement on trouve quelques rares glandules; il n'en existe pas autre part.

La muqueuse revêt toutes les parois de la caisse, les osselets, les ligaments, formant des replis. Politzer a décrit en plus dans la caisse des cordons de tissu connectif formés de corpuscules à couches concentriques qu'il considère comme des résidus du tissu connectif gélatineux qui remplissait l'oreille moyenne pendant la vie fœtale.

Chez le nouveau-né, la muqueuse de la caisse est épaisse, de sorte que la cavité se trouve réduite à une fente capillaire. Pour la plupart des auteurs la caisse du nouveau-né serait remplie d'une gelée de tissu muqueux; mais comme cette cavité est pour ainsi dire virtuelle, il paraît vraisemblable pour M. Duval, que ce tissu muqueux n'est autre que le tissu de la membrane.

Poches muqueuses de la caisse du tympan

Primitivement, les organes inclus dans la caisse sont situés en dehors de cette cavité; plus tard, par suite du développement, ils pénètrent dans la cavité en se coiffant de la muqueuse qui en revêt les parois. Il en résulte des replis muqueux analogues aux replis mésentériques limitant avec les parois de la caisse, des poches ou logettes formant des compartiments.

Ces poches, dans les inflammations de l'oreille moyenne, peuvent retenir le pus et favoriser les inflammations de l'os ou les perforations de la membrane. Ces replis muqueux sont quelquefois incomplets, réduits à de simples feuillets ou filaments.

Ces poches ont été bien étudiées par Trölsch et Prussak.

La poche supérieure est située dans la cavité sus-tympanique ; elle est limitée en dedans par le repli muqueux qui revêt la tête du marteau, l'enclume et le ligament supérieur du marteau, en dehors, par la paroi osseuse, et en bas par les ligaments qui vont du col du marteau à la marge du tympan ; en bas, elle répond à la paroi supérieure du conduit auditif et un peu aussi à la membrane flaccide. Schwalbe décrit une division souvent incomplète séparant cette poche.

Au-dessous de la poche de la cavité sus-tympanique, sur le pourtour du tympan et répondant à la membrane flaccide, se trouve une petite poche appelée *espace de Prussak*, ou *poche de la membrane flaccide*. Comprise entre le ligament externe du marteau en haut et la courte apophyse en bas, elle répond en dehors à la membrane flaccide et en dedans au col du marteau. Séparée en avant de la poche antérieure du tympan, elle communique en arrière avec la poche postérieure ; l'orifice de communication étant dirigé en haut et en arrière, il en résulte que le pus s'accumulera facilement dans ce cul-de-sac muqueux et produira souvent une perforation ne donnant pas toujours lieu aux symptômes ordinaires.

Parmi les deux poches de la membrane du tympan, *l'antérieure*, fort petite, est réduite à une simple fente ; *la postérieure*, plus profonde, vient communiquer en avant avec la poche de la membrane flaccide (espace de Prussak) ; cette dernière pourrait être considérée comme un prolongement de la poche postérieure.

Les deux poches de la membrane du tympan sont largement ouvertes en bas : l'inflammation, en gonflant la muqueuse, peut provoquer l'adhérence de leurs feuillets.

Schwalbe décrit sous le nom de *poche postérieure de l'enclume*, un cul-de-sac muqueux qui s'enfonce entre la poche postérieure du tympan et le pli muqueux soulevé par la courte apophyse de l'enclume. D'une façon générale, les variétés de ces poches sont fort nombreuses.

Parmi les cloisons muqueuses de la partie supérieure de la cavité tympanique, il faut encore signaler un repli muqueux descendant du toit sur le tendon du tenseur ; décrit par Meyer, Gruber, Zaufal, Prussak, Urbantschilsch, Gellé lui donne le nom de *ligament suspenseur du tendon du muscle interne.*

Vaisseaux et nerfs de l'oreille moyenne

Les Artères naissent et de *la carotide externe* qui donne :

a) *le rameau tympanique*, naissant de la maxillaire interne, qui pénètre par la scissure de Glaser ;

b) *l'artère stylo-mastoïdienne*, qui fournit des rameaux à la membrane du tympan et à la partie postérieure de la caisse ;

c) *l'artère pharyngienne inférieure*, abandonnant quelques ramuscules à la paroi inférieure ;

d) *La méningée moyenne*, donnant des rameaux qui pénètrent par la suture pétro-squameuse et se répandent dans la partie supérieure de la caisse ;

Et *de la carotide interne*, qui, au niveau de la portion verticale de son canal osseux, donne de fins ramuscules à la muqueuse qui revêt la paroi antérieure de la caisse.

Toutes ces artérioles s'anastomosent entre elles et forment un riche réseau commun à la muqueuse et au périoste, et même sur certains points, à la paroi osseuse.

D'après Politzer, certains vaisseaux de l'oreille moyenne entrent en relation avec ceux du labyrinthe, à travers la paroi osseuse qui sépare les deux parties.

Il existe de même des communications vasculaires entre la dure-mère et l'oreille moyenne, d'où la possibilité pour l'otite moyenne suppurée de gagner les méninges et le lobe temporo-sphénoïdal sus-jacent.

Les veines vont au *plexus pharyngien*, à la *jugulaire interne* et à la *méningée moyenne*.

Lymphatiques. — Des fentes ou espaces lymphatiques semblables à ceux de la membrane du tympan ont été vus par Kessel ; le réseau lymphatique ne diffère pas de celui des autres muqueuses.

Nerfs. — Nous avons vu les *filets moteurs* venus de la *branche motrice du trijumeau* pour le muscle du marteau, du *facial* pour le muscle de l'étrier.

Les *filets sensitifs* viennent :

a) du *rameau de Jacobson ;*

b) d'un *filet du petit pétreux superficiel.*

Des *filets sympathiques* naissent du *plexus qui accompagne la carotide interne* dans le canal carotidien et pénètrent dans la caisse par des trous percés dans la paroi intérieure de celle-ci.

La réunion de tous ces filets nerveux forme le plexus tympanique occupant les sillons creusés sur le promontoire.

Physiologie de la Caisse

La principale fonction de la caisse consiste dans la transmission au labyrinthe des ondes sonores arrivant par la membrane tympanique ou par d'autres voies.

Cette transmission se fait en partie par la chaîne des osselets, en partie par l'air.

Il se fait un affaiblissement progressif des ondes sonores pendant leur transmission du marteau à l'étrier. D'après Politzer, Buck, les mouvements de l'enclume sont moitié plus faibles que ceux du marteau, et ceux de l'étrier moitié plus faibles que ceux de l'enclume. Donc les ondes sonores n'ont plus sur l'étrier que le quart de leur intensité primitive.

Pour Helmholtz, le marteau et l'enclume sont reliés ensemble à la manière d'une clef de montre dont les dents permettent un écartement dans un certain sens des surfaces articulées, tandis que dans l'autre elles s'accrochent solidement.

Le marteau, en se portant en dehors, s'écarte un peu de l'enclume, tandis qu'en se portant en dedans il lui communique le moindre de ses mouvements.

Les mouvements du marteau se font autour d'un axe représenté par le ligament axile de Helmholtz (ligament antérieur et postérieur du marteau).

Si on sectionne le muscle tenseur de la membrane, on relâche ce ligament.

La branche verticale de l'enclume exerce une pression constante de dehors en dedans, sur la tête de l'étrier, et ce n'est qu'en isolant l'étrier que l'on voit baisser la pression labyrinthique.

Mouvements de la base de l'étrier. — Dans les mouvement de la base de l'étrier, pendant les vibrations des osselets, on voit le bord supérieur de celui-ci s'enfoncer plus profondément dans le vestibule que le bord inférieur.

Weber-Liel admet que le ligament annulaire présente

des vibrations indépendantes, par exemple dans la voix murmurée.

Mouvements de la fenêtre ronde. — Les osselets ne jouissent pas seuls de mouvements. La membrane de la fenêtre ronde en présente, soit qu'ils soient produits par des oscillations de la base de l'étrier dans la fenêtre ovale, soit qu'ils proviennent d'une façon indépendante de la transmission aérienne.

Chaque fois que l'air est condensé dans la caisse ou raréfié dans le conduit auditif (les osselets se trouvant dans leurs rapports normaux, c'est-à-dire le marteau adhérant à la membrane tympanique et celle-ci étant mobile), voici comment ont lieu les mouvements de l'étrier sur la fenêtre ronde : à chaque enfoncement de cet osselet dans le vestibule, se produit sur le liquide labyrinthique une pression qui se propage jusqu'à la fenêtre ronde qui fuit du côté de la caisse ; au contraire, la fenêtre ronde s'affaisse dans le canal du limaçon quand l'étrier se porte en dehors. Ces mouvements de l'enclume et de l'étrier sont sous la dépendance de l'articulation du marteau avec l'enclume, c'est ce qui fait que lorsque cette articulation est détruite, au moment où la pression s'élève dans la caisse, la membrane qui tapisse la fenêtre ronde ainsi que la base de l'étrier restent immobiles.

D'après des expériences de Weber-Liel qui ont démontré que la membrane ronde pouvait être ébranlée par l'intermédiaire de l'air seul, les mouvements de cette membrane ronde sont plus faibles du côté du canal du limaçon que du côté de la caisse.

Fonction du muscle tenseur du tympan. — Ce muscle

tend la membrane tympanique. Quand il se contracte, le manche du marteau se porte de dehors en dedans et d'avant en arrière; la petite apophyse s'incline en bas et un peu en avant, en même temps qu'elle subit une rotation en arrière (Gruber). Cette rotation est arrêtée par le ligament antérieur qui a pu être considéré comme l'antagoniste du muscle du marteau.

Par suite de l'union de la membrane avec le marteau et les osselets entre eux, quand le muscle tenseur se contracte, il entraîne en dedans non seulement la membrane, mais la chaîne des osselets et par là même enfonce profondément la base de l'étrier dans la fenêtre ovale. La tension de cet appareil de transmission est donc augmentée, mais sa mobilité est diminuée, ce qui explique que le liquide labyrinthique reçoit des chocs plus faibles, et qu'on a pu le considérer comme un protecteur du nerf auditif contre les bruits intenses.

La tension de ce muscle est influencée par les contractions des muscles tubaires et en particulier par le muscle tenseur du voile du palais.

Politzer explique ainsi la surdité qui se produit pendant le bâillement. Quand la tension du muscle du marteau augmente, le son fondamental est le plus souvent atténué, et l'on entend très distinctement les harmoniques du son.

Le muscle du marteau peut être aussi *contracté volontairement* sans qu'il existe la moindre tension des muscles staphylo-pharyngiens : la membrane offre alors quelquefois une dépression très nette.

D'après les recherches de Burnett, l'élévation de la pression intra-labyrinthique au delà d'une certaine limite trouble la fonction physiologique des osselets et de la

fenêtre ronde ; ce trouble se produit plus vite sous l'influence des sons élevés que des sons graves.

Quand la pression intra-auriculaire augmente, les oscillations deviennent inégales pour les sons aigus et pour les sons graves, à l'avantage de ceux-ci. Pour Lucœ, une pression exercée sur la fenêtre ronde affaiblit le son fondamental.

Rôle du muscle de l'étrier. — Le muscle de l'étrier, par sa contraction, déplace la base de l'étrier en faisant sortir son extrémité antérieure de la fenêtre ovale et en enfonçant dans le vestibule son extrémité postérieure. Une partie du ligament annulaire joue alors le rôle de ligament axile et reste immobile. Pendant ce mouvement de sonnette, la tête de l'étrier refoule en dehors la grande branche de l'enclume et par suite le marteau avec la membrane. Ce muscle est donc l'antagoniste du muscle tenseur du tympan. Pour Toynbee, le muscle de l'étrier est le muscle qui écoute, parce qu'en tirant l'étrier hors de la fenêtre ovale, il lui permet d'osciller sous l'action la plus légère.

Reflexes. — D'après Benedict, les nerfs sensibles de la caisse sont capables de produire une action réflexe sur la circulation du cerveau et principalement du bulbe.

B. — Attique

La figure I montre que la caisse du tympan, accessible aux regards par le conduit dans sa partie moyenne, est, au contraire, cachée dans sa partie inférieure et dans sa partie supérieure.

Le recessus inférieur est une sorte de gouttière naturelle

où les corps étrangers de toute espèce peuvent se loger ; le pus peut également y stagner si l'on n'a pas soin de pratiquer des irrigations abondantes et répétées. Mais cette gouttière est rarement le siège des lésions suppurantes, circonstance due à la régularité de ses parois, à la permanence de sa large communication avec la grande cavité de la caisse.

Il en est autrement pour le recessus supérieur, plus vaste, occupé par de nombreux petits organes qui semblent le diviser en loges communicantes très multipliées ; disons enfin que la grande cavité et le recessus supérieur ou *attique* ne sont reliés que par des pertuis si étroits que la plus légère hyperémie peut suffire pour interrompre la communication.

L'attique mesure en moyenne 13 millimètres de longueur, 6 millimètres de profondeur et 6 millimètres de hauteur. On peut lui considérer :

Une paroi inférieure, virtuelle, formée par le col du marteau, le corps de l'enclume, la courte branche de l'enclume qui va se loger dans l'angle inférieur de l'aditus ad antrum et une cloison membraneuse complète ou incomplète, qui s'insère en arrière à l'angle inférieur de l'aditus, en avant au ligament antérieur du marteau.

Une paroi supérieure ou tegmen tympani, en forme de dôme, constituée par l'union de la portion squameuse et de la portion pétrée du temporal.

Cette lame osseuse, d'épaisseur variable, sépare l'attique de la fosse cérébrale moyenne. Cette paroi présente souvent des lacunes au niveau desquelles la muqueuse de l'attique vient en contact direct avec la dure-mère.

Une paroi antérieure, virtuelle, n'est que le point d'union des parois interne et externe ; sa limite inférieure

Fig. I

Coupe verticale et transversale, montrant le conduit auditif externe, le tympan, les osselets et la caisse.

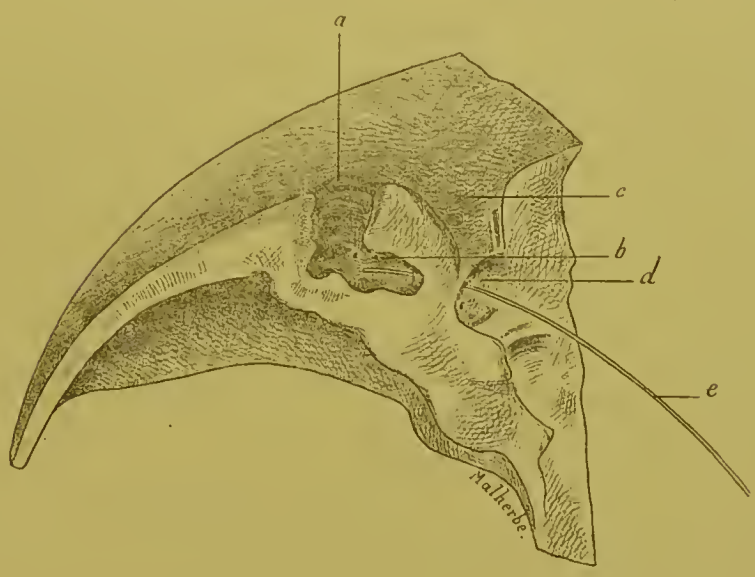

Fig. II

Temporal droit. — Coupe transversale. — Segment supérieur passant par le milieu de l'évidement osseux et du conduit auditif externe.

a. Évidement pétro-mastoïdien ;
b. Antre ;
c. Conduit auditif externe ;
d. Caisse ;
e. Stylet passant de l'antre dans la caisse par l'aditu. .

est le rebord osseux qui sépare le conduit du muscle du marteau de l'orifice tympanique de la trompe.

Une paroi postérieure, formée par l'orifice de l'aditus ad antrum.

Une paroi interne, portion supérieure de la paroi interne de la caisse. Cette paroi présente à considérer d'arrière en avant des organes importants : la voussure du canal semi-circulaire transverse, la saillie du canal facial, enfin, tout-à-fait en avant, la gouttière du muscle du marteau.

Une paroi externe, qui forme précisément l'obstacle qui cache à la vue la cavité de l'attique. Elle est constituée inférieurement par cette partie supérieure de la membrane du tympan qui porte le nom de membrane de Schrapnell ; plus haut par une lamelle osseuse appartenant à la portion écailleuse du temporal et mesurant de 4 à 6 millimètres de hauteur.

Cette cavité ainsi délimitée est remplie par de nombreux organes qui la cloisonnent d'avant en arrière et la divisent en deux parties : externe et interne. La cloison, en partie membraneuse, en partie osseuse, va de l'aditus à la lamelle osseuse qui sépare l'orifice tubaire du conduit du muscle du marteau. Cette cloison est formée d'arrière en avant par la courte branche de l'enclume, le corps de l'enclume, la tête et le col du marteau, la longue apophyse du marteau est complétée par des replis muqueux à peu près constants, que nous avons vus en détail. La portion externe est de beaucoup la plus importante, l'externe n'existe, pour ainsi dire, qu'à l'état virtuel, le corps de l'enclume étant presque accolé à la saillie du facial.

Telle est cette cavité de l'attique, dans laquelle une suppuration peut se développer soit secondairement, soit

primitivement et s'éterniser sans que les efforts thérapeutiques ordinaires puissent intervenir d'une façon suffisante, dans la plupart des cas.

Cette situation suggéra à Stacke (1) l'idée de supprimer la lamelle osseuse qui cache aux regards la cavité de l'attique, et de curetter cette cavité.

C'est là l'idée bien personnelle due à Stacke ; par la suite, il étendit son opération et ne se contentant pas d'ouvrir largement l'attique, il appliqua le même traitement à l'aditus et à l'antre qui participent presque toujours aux lésions de l'attique. Cette participation s'explique aisément, étant donné la communication constante qui existe entre ces diverses cavités.

C. — Région mastoïdienne

Elle a pour limites celle de l'apophyse mastoïde elle-même, et présente à peu près la forme d'un triangle à base supérieure et à sommet inférieur.

Extérieurement limitée en avant par le sillon auriculaire postérieur, elle s'avance en réalité, comme l'apophyse mastoïde, jusqu'à la paroi postérieure du conduit auditif et c'est même cette portion de l'apophyse que nous pourrions appeler « la portion chirurgicale ».

Cette région a pour limite en haut une crête osseuse qui continue la racine postérieure de l'apophyse zygomatique et se relève un peu en arrière pour séparer cette région de la fosse temporale, c'est la *crête sus-mastoïdienne*; elle est parfois des plus nettes, d'autres fois elle est pres-

(1) La communication de Stacke fut faite le 5 août 1890, au Congrès de Berlin.

que effacée, mais elle n'en constitue pas moins un repère important que l'on doit toujours rechercher dans les opérations que l'on pratique sur l'apophyse mastoïde.

En avant et en arrière, cette région est limitée par un bord osseux antérieur épais et vertical, par un bord postérieur mince, dirigé de haut en bas et d'arrière en avant : Ce sont les limites mêmes de l'apophyse.

Les limites profondes de la région répondent au rocher dans le tiers antérieur, au sinus latéral dans le tiers moyen et enfin à la fosse cérébelleuse dans le tiers postérieur.

Le sommet de l'apophyse arrondi donne attache au muscle sterno-cleido-mastoïdien et répond par sa face interne à la rainure digastrique. En dedans, il répond aux tubercules de l'apophyse transverse de l'atlas.

La saillie que fait l'apophyse est très variable non seulement suivant les âges, mais encore suivant les individus ; elle varie également suivant qu'on la considère chez des sujets gras où la palpation est nécessaire pour révéler ses caractères, ou chez des sujets maigres, chez qui, au contraire, elle proémine fortement. Ajoutons qu'elle est généralement plus petite chez la femme que chez l'homme.

On trouve à sa surface les diverses couches de la région occipito-frontale qui viennent s'y terminer.

C'est d'abord *la peau* que recouvre en partie le pavillon et qui par cela même est fine, lisse et dépourvue de cheveux sur sa plus grande étendue.

Elle est un peu plus adhérente supérieurement qu'antérieurement.

La couche sous-dermique a la même disposition qu'au cuir chevelu.

L'aponévrose épicrânienne, très mince, est réunie à la

peau par des tractus celluleux, limitant des aréoles dans lesquelles sont logés des lobules graisseux aplatis. On trouve sur l'aponévrose les deux petits corps charnus du muscle auriculaire postérieur. L'aponévrose épicrânienne est unie au périoste par un tissu celluleux lâche qui peut être dense et adhérent au niveau de la suture squamo-mastoïdienne lors de sa persistance.

Comme l'a montré Sappey, on trouve quatre à cinq petits ganglions lymphatiques recevant les vaisseaux venus du cuir chevelu vers la moitié inférieure de la région sous l'aponévrose épicrânienne et sur la face externe de l'insertion du muscle sterno-cleido-mastoïdien.

Suivant la remarque de Poirier, ces petits ganglions sont loin d'être constants ; dans la moitié des cas environ les lymphatiques vont se rendre dans les ganglions cervicaux supérieurs situés le long du bord postérieur du muscle sterno-cleido-mastoïdien.

Les vaisseaux sont : *l'artère auriculaire postérieure* qui suit le sillon auriculo-mastoïdien et qui donne souvent des petites branches transversales ; *la veine mastoïdienne,* quelquefois assez volumineuse, qui perfore l'apophyse pour se jeter dans le sinus latéral.

Les nerfs sont la branche auriculaire du plexus cervical superficiel qui donne la sensibilité à la peau de la région et au filet moteur *le rameau auriculaire du nerf facial.*

Apophyse mastoïde

L'apophyse mastoïde se présente sous une autre forme conoïde à sommet inférieur à bord arrondi et vertical, à bord postérieur obliquement dirigé vers la ligne courbe supérieure de l'occipital.

D'après le développement même de cette apophyse, il est logique de lui distinguer deux parties distinctes : une portion antérieure ou *écailleuse,* uné portion postérieure ou *pétreuse*. En effet, sur un certain nombre de temporaux, on peut constater que la face externe de l'apophyse mastoïde présente un sillon presque vertical qui la divise plus ou moins nettement en deux parties : tantôt cette division est à peine marquée, tantôt elle est très accentuée et figure une suture qui réunit les deux parties de l'apophyse mastoïde, l'antérieure ou écailleuse lisse, la postérieure ou pétreuse, rugueuse par les insertions du sterno-cleido-mastoïdien. Quand on étudie les apophyses mastoïdes appartenant à des sujets jeunes, on voit que primitivement ces deux portions sont séparées par un cartilage, que l'antérieure appartient à la portion écailleuse du temporal et que la postérieure appartient à la portion pétreuse.

Conformation intérieure de l'apophyse mastoïde

On a décrit à tort sous la dénomination générale de cellules mastoïdiennes des cavités creusées dans l'apophyse mastoïde, l'écaille et le rocher. Poirier s'élève avec raison contre ces dénominations inexactes et nous pouvons dire que nos recherches n'ont fait que confirmer cette manière de voir. Il importe donc de séparer nettement dans l'ensemble de ces cavités dites mastoïdiennes, deux systèmes de cavités très différents : l'un, constant, variant peu dans sa forme, ses dimensions, sa situation, comprend l'aditus ad antrum et l'antre ; l'autre, ayant un développement très variable, présentant des types multiples, comprend les cellules mastoïdiennes, squameuses, rocheuses.

Aditus et antre pétro-mastoïdien

Sur la partie supérieure de la paroi postérieure ou mastoïdienne de la caisse, se voit un orifice qui se trouve placé sur le prolongement de la trompe d'Eustache, c'est l'orifice de l'*aditus ad antrum,* c'est le commencement du prolongement postérieur de la cavité épitympanique, qui forme un conduit, très court, prismatique et triangulaire, dont la paroi supérieure est concave et rugueuse, la paroi externe plane et plus régulière, la paroi interne convexe et lisse.

Cette dernière paroi correspond au canal demi-circulaire externe.

Ce conduit mérite le nom que lui a donné Sappey de *Canal pétro-mastoïdien.* A ce canal succède une cavité constante, c'est l'*antre mastoïdien* qu'il est préférable d'appeler *antre pétreux* (Poirier) et mieux *antre pétro-mastoïdien.*

Cet antre existe chez le nouveau-né, avec des dimensions relativement plus considérables que celles qu'on voit chez l'adulte, et cependant le nouveau-né n'a pas d'apophyse mastoïde. C'est une cavité développée entièrement dans la portion pétreuse du rocher. C'est encore chez le nouveau-né qu'il est facile de se rendre compte que l'aditus ad antrum et l'antre pétro-mastoïdien prolongent en arrière la cavité sus-tympanique avec laquelle ils se confondent, car ici encore la communication se fait par un canal très large.

Chez l'adulte, l'antre est moins nettement limité que chez l'enfant, à mesure que se développent les diverses parties du temporal, des cavités se creusent dans leur

épaisseur, formant des cellules plus ou moins grandes et plus ou moins nombreuses, qui viennent s'ouvrir dans la grande cavité de l'antre.

On peut cependant considérer à l'antre une paroi supérieure, souvent très mince et formée par la portion du rocher qui n'est que le prolongement du toit de la caisse ou tegmen tympani.

Quelquefois, lorsque l'antre est très développé et haut situé, il soulève cette paroi supérieure et forme une saillie qui apparaît sur la face supérieure du rocher, immédiatement en dehors de la saillie formée par le canal demi-circulaire supérieur.

Parfois cette paroi est perforée ; dans des cas de ce genre, l'extension d'une suppuration de l'antre aux méninges paraît fatale.

La paroi interne, inégale, creusée de petites cellules, répond à la face postérieure du rocher et à la portion descendante du sinus latéral.

La paroi externe, épaisse et compacte chez l'adulte, est formée par cette partie de l'*écaille* qui constitue le tiers antérieur de l'apophyse mastoïde ; elle acquiert parfois deux centimètres environ d'épaisseur ; mais est surtout creusée de cellules au travers desquelles on peut arriver jusqu'à l'antre.

Chez l'enfant, au contraire, c'est une lamelle écailleuse, très tendre.

Lorsqu'on pénètre dans l'antre à coups de gouge, on arrive dans une cavité qui pourrait loger une petite noisette.

Cellules pétreuses, écailleuses, mastoïdiennes.

Les cellules pétreuses irrégulièrement développées suivant les sujets, occupent en général la base de la pyramide, s'avançant en avant jusqu'au canal du facial, en bas jusqu'au golfe de la jugulaire.

Les cellules écailleuses se développent surtout dans la partie de l'écaille qui forme la paroi supérieure du conduit auditif externe et le plus souvent dans la moitié interne ; parfois elles l'envahissent et s'étendent même en avant dans la racine de l'apophyse zygomatique et en arrière le long de la crête sus-mastoïdienne.

Les cellules mastoïdiennes qui sont les plus développées présentent des types très divers. Tantôt elles sont grandes et s'étendent dans toute la mastoïde réduite à une mince coque osseuse qui peut même être résorbée, les cellules s'ouvrant sous le périoste. Tantôt elles existent à peine, la mastoïde étant tout entière formée par un diploé dense.

Entre ces deux extrêmes on trouve des états moyens dans lesquels des cellules plus ou moins grandes prolongent jusqu'à la moitié ou jusqu'aux deux tiers de l'apophyse la cavité centrale de l'antre. De là des types divers d'apophyses ; apophyses pneumatiques diploïques, scléreuses, suivant leur développement, bien étudiés par Ricard (1).

Rapports de l'apophyse mastoïde.

Les rapports de la région mastoïdienne sont de la plus grande importance.

(1) Ricard. — De l'apophyse mastoïde et de sa trépanation. Gazette des hôpitaux, fév. 1889.

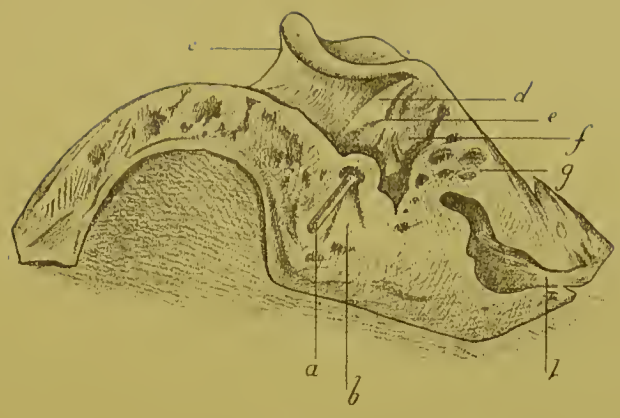

Fig. III

Temporal droit. — Coupe transversale passant par l'ombilic de la membrane du tympan. — Segment supérieur (un stylet a été introduit dans le trajet osseux du nerf facial. Le nerf facial ainsi que l'antre sont fortement rejetés en avant).

a. Nerf facial ;
b. Massif osseux du facial constituant la paroi postérieure du conduit auditif dans sa profondeur ;
c. Paroi antérieure du conduit auditif externe ;
d. Membrane du tympan ;
e. Extrémité inférieure du manche du marteau (ombilic) ;
f. Cavité de la caisse ;
g. Limaçon ;
h. Conduit auditif interne.

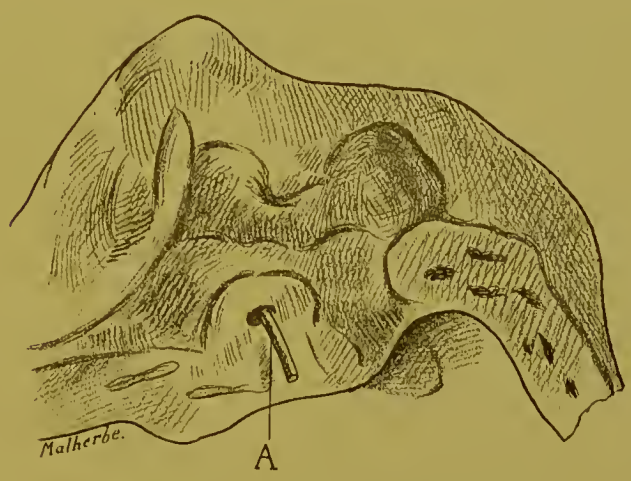

Fig. IV

Temporal gauche. — Coupe transversale passant par le milieu du conduit auditif externe. — Segment supérieur de la coupe.

A. Nerf facial à sa sortie de l'aqueduc.

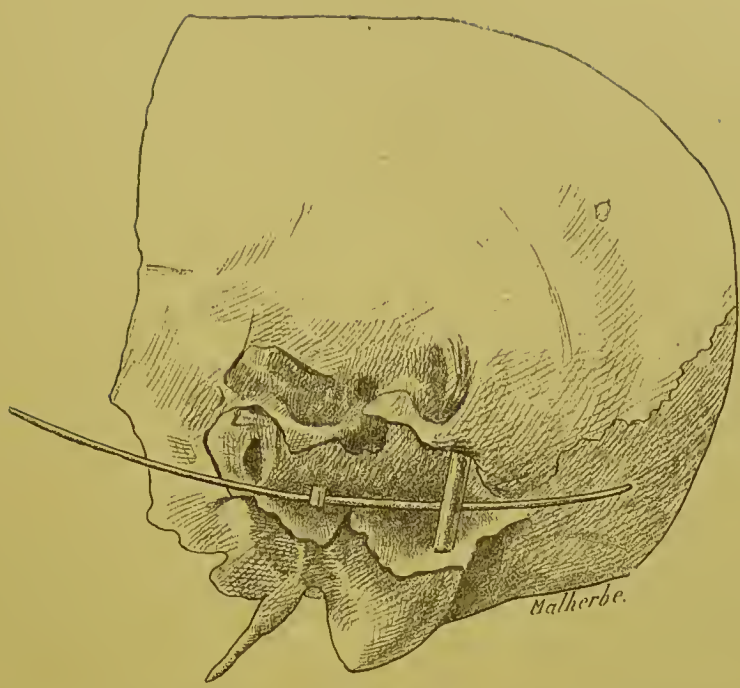

Fig. V

Temporal gauche. — Coupe horizontale et transversale, passant par le plancher de la caisse et destinée à montrer le nerf facial dans la profondeur.

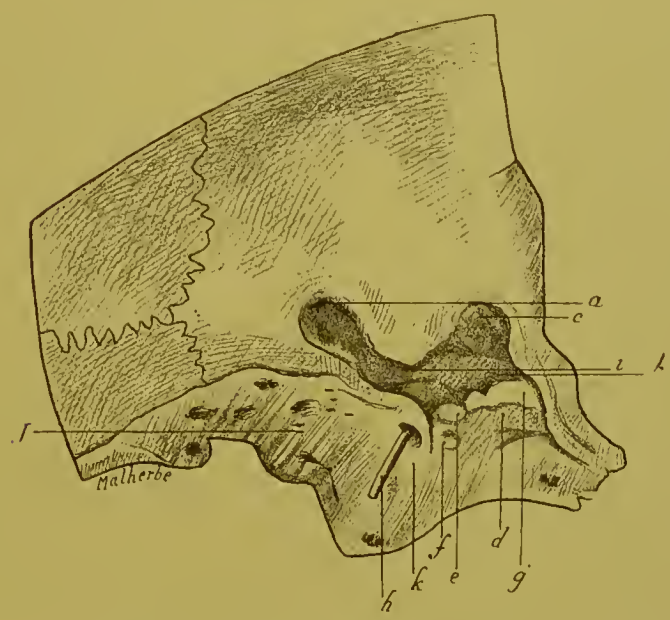

Fig. VI

Temporal droit. — Évidement pétro-mastoïdien avec ouverture large de la caisse. — Coupe transversale. — Segment supérieur. — Coupe passant au niveau du plancher de la caisse.

Un fil de laiton a été introduit dans le trajet osseux du nerf facial.

a. Antre pétro-mastoïdien ;
b. Caisse ;
c. Attique mis à jour par l'ablation du mur de la logette ;
d. Promontoire ;
e. Fenêtre ovale ;
f. Fenêtre ronde
g. Aqueduc de Fallope ;
h. Nerf facial ;
i. Aditus ad antrum ;
j. Cellules mastoïdiennes ;
k. Massif osseux du facial constituant la paroi postérieure du conduit auditif dans sa profondeur.

Nous dirons avec Poirier qui a fait de toute cette région une étude très complète, que le tiers antérieur de l'apophyse est *pétreux,* le tiers moyen est *veineux*, le tiers postérieur est *cérébelleux*.

Si cette façon de formuler ces rapports n'est pas toujours exacte pour toutes les apophyses, nous avons pu nous rendre compte dans les recherches que nous avons faites qu'elle était vraie dans la majorité des cas et qu'elle avait en plus comme avantage de bien fixer dans l'esprit la situation d'organes importants dont la blessure lors d'une intervention peut être des plus dangereuse.

Rapport avec le nerf facial. — Comme il est facile de le voir sur des coupes horizontales de l'apophyse dessinées d'après nature, le tiers antérieur de cette apophyse reçoit l'implantation de la base du rocher et est creusé de cellules pétreuses et mastoïdiennes.

Dans la partie interne, à 2 millimètres environ en arrière de la paroi postérieure de la caisse, se trouve le nerf facial dans son canal osseux; immédiatement à côté et en dedans le muscle de l'étrier également logé dans un canal osseux.

Le facial est à environ 15 millimètres de la surface de l'os ; il peut donc être blessé au cours d'une opération ; c'est pour cela qu'Hartmann et Bezold recommandent de ne pas dépasser une profondeur de 10 à 15 millimètres.

Si l'on se reporte aux différentes coupes que nous avons faites, fig, II, III, IV, V, VI, on verra que, sur une coupe horizontale passant par le bord supérieur du conduit auditif (fig. II), il n'y a pas de nerf facial à redouter ; à ce niveau il est situé profondément et son trajet est traduit sous forme d'un relief osseux, l'aqueduc

de Fallope sur la paroi interne de la caisse ; puis il décrit un coude au niveau de la pyramide. Sur une coupe passant par le milieu du conduit auditif (fig. III et IV), on le voit se mettre en rapport avec la paroi postérieure de ce conduit auditif, comme il est aisé de le constater sur une série de coupes de plus en plus inférieures (fig. V et VI)).

Il ressort de ce rapport important qu'on doit éviter la partie antérieure dë l'apoplyse mastoïde qui répond au bord postérieur du conduit dans ses deux tiers inférieurs. A ce niveau, en effet, le nerf facial répond à la paroi postérieure de ce conduit, devient plus superficiel et court le rixe d'être lésé. Dans le tiers supérieur, au contraire, le nerf facial est en rapport avec la paroi postérieure de l'aditus ; en ouvrant l'antre, on ne peut pas blesser ce nerf : il n'est pas là ; c'est quand on réunit l'antre à la caisse qu'il faut prendre garde.

Pour éviter toute blessure, la gouge ne doit faire sauter que la paroi antérieure de l'aditus ; il est prudent de protéger sa paroi postérieure qui recouvre le facial avec un instrument approprié : stylet recourbé, protecteur.

La brèche osseuse ainsi obtenue est située sur le prolongement de la paroi supérieure du conduit auditif et représente assez bien la forme d'un haricot ou d'un fer à cheval dont le hile ne doit comprendre qu'une partie très étroite de la portion la plus élevée du bord postérieur du conduit et empiéter légèrement sur sa paroi supérieure.

Le canal demi-circulaire horizontal, parallèle et sus-jacent au nerf facial, peut aussi être atteint par un instrument mal dirigé.

Rapport avec le sinus latéral. — Pour Tillaux, le sinus

latéral répondrait à la face interne et surtout au bord antérieur de la mastoïde ; pour Ricard, c'est la moitié postérieure et non la moitié antérieure de l'apophyse qui est en rapport avec le sinus « Le sinus, écrit Poirier, répond en général au tiers moyen de l'apophyse. » Toutes ces opinions montrent assez que les anomalies de situation sont des plus fréquentes Cependant, on peut dire que ce rapport est subordonné à la forme de l'apophyse et à sa variété.

« D'une façon générale, dit Poirier, le sinus est d'autant » plus profond qu'on se rapproche davantage du sommet » de l'apophyse ; en effet, le sinus se dirige obliquement en » avant et au dedans pour atteindre le trou déchiré postérieur. Dans la partie supérieure de la région, il répond » à la suture pariéto-mastoïdienne, au niveau de laquelle » la paroi osseuse n'a pas plus de 3 à 5 millimètres d'épaisseur ; puis, à partir de ce point, il s'éloigne progressivement » de la surface pour gagner le trou déchiré postérieur, » situé à deux ou trois centimètres de la surface mastoïdienne. Je ne pense pas, en raison de ces faits, que l'on » puisse dire avec Bezold et Meckel que le sinus est à une » profondeur variant entre 2 et 17 millimètres, et en » moyenne à 7 millim. 6. Ce dernier chiffre, trop élevé » lorsqu'on agit dans la moitié supérieure de l'apophyse, » est trop faible lorsque l'instrument est porté sur la » moitié inférieure. »

Développement

Pour la plupart des auteurs, les portions pétreuses et mastoïdiennes naîtraient chacune par un point particulier.

Mais pour Sappey, la portion mastoïdienne ne possède pas de point d'ossification qui lui soit propre ; elle se

développe constamment par un point qui lui est commun avec le rocher.

Ce point paraît vers la fin du quatrième mois de la vie intra-utérine.

Le nouveau-né n'a pas d'apophyse mastoïde, mais il possède un antre pétro-mastoïdien très développé, et dont les dimensions ne s'augmenteront guère à l'âge adulte ; cet antre communique avec la caisse par un conduit très large qui est l'aditus ad antrum.

L'écaille et le rocher sont formés d'un tissu spongieux qui ne présente pas de cellules aérifères.

Dans le cours de la première année, le tissu spongieux commence à être résorbé et quelques cellules aérifères apparaissent dans la base du rocher et dans la partie de l'écaille voisine de la cavité tympanique.

A deux ans, l'apophyse commence à se dessiner et devient le siège d'un processus de résorption qui porte sur le tissu spongieux et aboutit à la formation de cellules mastoïdiennes.

Ce n'est que plus tard, de trois à cinq ans, en général, que ces cellules rentrent en communication avec l'antre et les cellules creusées dans l'écaille et le rocher. La fissure squamo-mastoïdienne reste souvent visible jusqu'à un âge avancé, et l'on en retrouve des traces sur la plupart des crânes d'adultes ; plus ouverte chez l'enfant, elle explique pourquoi des suppurations de l'apophyse vont s'ouvrir sous la peau plus souvent que chez l'adulte.

Physiologie de l'apophyse mastoïde

Contrairement à Schellhammer, Heuermann, Scarpa, Lincke, l'influence attribuée aux cellules mastoïdiennes

sur la résonnance de l'oreille moyenne est contestée par Hyrtl.

Pour Mach et Kessel, la cavité tympanique ne doit pas descendre au-dessous d'une certaine capacité, pour que des variations de pression d'une étendue déterminée puissent produire des oscillations d'une amplitude également déterminée.

Quand la caisse est peu profonde, de petites excursions de la membrane suffisent pour produire une grande expansion de l'air renfermé qui s'oppose à l'accroissement ultérieur des oscillations.

Donc pour les sons graves, il est nécessaire qu'il y ait une certaine capacité et une certaine profondeur de la caisse : d'où l'importance des cellules mastoïdiennes au point de vue acoustique. De plus, pour elles, l'air renfermé dans l'oreille moyenne peut se répartir sur un espace plus considérable et ces cellules deviennent ainsi un organe protecteur de la caisse en s'opposant à l'augmentation trop forte de la pression intra-tympanique.

Mais les cellules ne peuvent pas protéger la membrane tympanique contre les sons extérieurs violents, puisque c'est en dedans que celle-ci est alors refoulée.

Cependant, vu la petitesse fréquente des espaces aériens due à l'abondance relative du tissu spongieux, dans des oreilles d'ailleurs normales, il est à penser que leur rôle physiologique n'est pas des plus considérable.

Chapitre II

Evidement pétro-mastoïdien avec ouverture large de la caisse. Recherches pratiquées sur le cadavre

Avant de procéder à l'ouverture de l'apophyse mastoïde, il importe de connaître très exactement les rapports anatomiques de cette région.

Pour nous les représenter clairement, nous avons fait plusieurs recherches sur le cadavre.

Nous avons pratiqué *soixante fois* l'évidement pétro-mastoïdien avec ouverture large de la caisse.

Cette opération fut exécutée *quarante fois* sur l'adulte et *vingt fois* sur l'enfant.

Dans plusieurs cas, nous nous sommes assuré du résultat à l'aide de coupes faites avec la scie et menées soit perpendiculairement, soit parallèlement à l'axe du conduit sur des temporaux enlevés au préalable.

En voici le résumé dans les tableaux suivants :

Nos	PROVENANCE AGE Cause de la mort	NATURE DE L'OPÉRATION	ANOMALIES	REMARQUES
1 2	Hôtel-Dieu.	Double évidement pétro-mastoïdien avec ouverture large de la caisse.	»	antres normaux.
3 4	id.	id.	Antre droit porté en avant. Antre gauche manque (fig. VIII et IX).	»
5 6	Id.	Double évidement.	»	antres normaux.
7 8	id. femme âgée.	id.	»	»
9 10	id.	id	L'antre est situé très en avant.	»
11 12	id.	id.	»	normal.
13	id.	Ouverture des cavités de l'oreille moyenne.	»	»
14 15	id.	Double évidement.	»	antres normaux.
16 17	id.	id.	»	Mastoïdes normales. Recherche du facial de bas en haut jusqu'à son coude (trajet horizontal).
18 19	id.	id.	L'antre est situé très en avant, analogue aux nos 3, 9 et 10.	On découvre pendant l'opération le sinus latéral.
20	id.	Ouverture large des cavités de l'oreille moyenne.	»	antres normaux.
21	id.	id.	»	»
22	id.	id.	»	»
23 24	id.	Double évidement. *a*) temporal gauche, ouverture large des cavités de l'oreille moyenne. *b*) Exploration de l'aditus par l'antre au moyen du protecteur.	»	normal (fig. X et XI).
25 26	id.	Double évidement fig. IV.	»	Normal. Sur le temporal gauche, on fait une coupe transversale passant par le milieu du conduit auditif ext. On voit le nerf facial à sa sortie de l'aqueduc.
27	id.	Ouverture des cavités de l'oreille moyenne.	»	On aperçoit le sinus latéral.

Nos	PROVENANCE AGE Cause de la mort.	NATURE DE L'OPÉRATION	ANOMALIES	REMARQUES
28	Ecole pratique	Evidement.	»	Perforation du sinus latéral après avoir fait sauter par un échappé de la gouge la table interne de l'antre.
29	id.	id.	»	normal.
30	id.	Ouverture des cavités de l'oreille moyenne.	Le toit de la caisse est excessivement mince.	Sans effort on pénètre dans le crâne en plaçant le protecteur pour faire sauter le mur de la logette.
31	id.	Evidement.	»	normal.
32	Hôpital Bichat			
33	— femme de 21 ans	Double évidement.	»	antres normaux.
34	Homme de 20 ans.			
35		Double évidement.	Des 2 côtés le bord postéro-supérieur du conduit auditif osseux est bordé par une lamelle osseuse dure et mince.	L'antre est profond. L'os est extrêmement dur.
36	id.			
37	Femme de 35 ans.	id.	»	antres normaux
38	id.	Ouverture des cavités de l'oreille moyenne.	»	id.
39				
40	id.	Evidement.	»	Normal.
41	Hôpital des enfants malades			
42	— Enfant de 8 m. mort de rougeole.	Evidement double de l'antre et ouverture de la caisse.	Minceur et friabilité extrêmes de la table osseuse.	On pénètre immédiatement dans l'antre qui est relativement large et plein de pus. Le protecteur pénètre avec facilité par l'aditus jusque dans la caisse. La paroi postéro-supérieure du conduit auditif osseux est enlevée à la gouge et au maillet. Apophyses peu développées, descendant à peine au-dessous du conduit auditif ext.

Nos	PROVENANCE AGE Cause de la mort	NATURE DE L'OPÉRATION	ANOMALIES	REMARQUES
43	Enfant de 8 mois mort de rougeole.			
44	Enfant de 3 a. mort de broncho-pneumonie tuberculeuse.	Double évidement des cavités de l'oreille moyenne.	»	Rien à signaler.
45	id.			
46	Enfant de 10 mois, mort de rougeole.	id.	»	A droite : sérosité dans l'antre. A gauche : pus dans toute la mastoïde.
47	id.			
48	Enfant mâle de 2 ans 1/2, mort de diphtérie.	id.	Fig. XII.	Pus dans l'antre, des deux côtés, surtout à gauche.
49	id.			
50	Petit garçon de 5 ans, mort de rougeole et de diphtérie.	Double évidement des cavités de l'oreille moyenne.	»	Pus dans les deux antres, les deux tympans sont perforés.
51	id.			
52	Petite fille de 2 ans 1/2, morte de diphtérie.	id.	»	Antres normaux.
53	id.			
54	Petite fille de 6 ans, morte de pneumonie.	id.	»	Un peu de sérosité dans l'antre et l'aditus.
55	id.			
56	Enfant mâle de 10 m., mort de méningite.	Double évidement.	»	Antres normaux.
57	id.			
58	Enfant mâle de 17 m., mort de méningite.	id	»	Pus abondant dans la caisse, dans l'antre et l'aditus.
59	id.			
60	Enfant de 3 ans 1/2.	Ouverture des cavités de l'oreille moyenne.	»	Antres normaux.

Sur ces soixante cas, nous avons trouvé quarante-neuf fois l'antre absolument normal. Dans ce chiffre sont comprises les vingt opérations pratiquées sur l'enfant, chez qui, disons-le tout de suite, nous n'avons relevé aucune anomalie. Bien plus, l'évidement pétro-mastoïdien a toujours été très facile, comme cela résulte de la situation même de l'antre et de sa grandeur relative dans la première enfance.

Nous avons noté onze fois certaines particularités et ces cas appartiennent tous à l'âge adulte. Nous pensons qu'il faut attribuer ces anomalies qui sont relativement fréquentes au développement de l'apophyse mastoïde dont le tissu osseux peut devenir le siège d'un processus de résorption.

Dans l'évidement 3 et 4, ainsi que l'indiquent les figures VIII et IX, l'anomalie porte sur la situation de l'antre. La figure VIII représente le segment inférieur d'une coupe horizontale passant par le milieu de l'évidement osseux d'un temporal droit et affleurant la tête des osselets. On voit que l'antre est porté tout à fait en avant de sa situation normale et que la brèche osseuse faite à la gouge conduit dans la cavité crânienne. L'antre est relativement petit et communique presque directement par un orifice assez large avec la caisse. La figure IX représente la même coupe faite sur le temporal gauche du même sujet : ici la brèche osseuse nous a conduit sur une sorte de tissu compact, occupant la place de l'antre qui manque totalement ; il nous a été impossible d'en trouver la trace. C'est pour ainsi dire un stade plus avancé, puisqu'à droite l'antre existait à peine.

Nous avons encore retrouvé sur un autre sujet une anomalie presque semblable : dans les n°s 9 et 10

Fig. VII

Temporal gauche.

a. Évidement pétro-mastoïdien dans ses rapports avec :
b. Le nerf facial ;
c. Le sinus latéral.

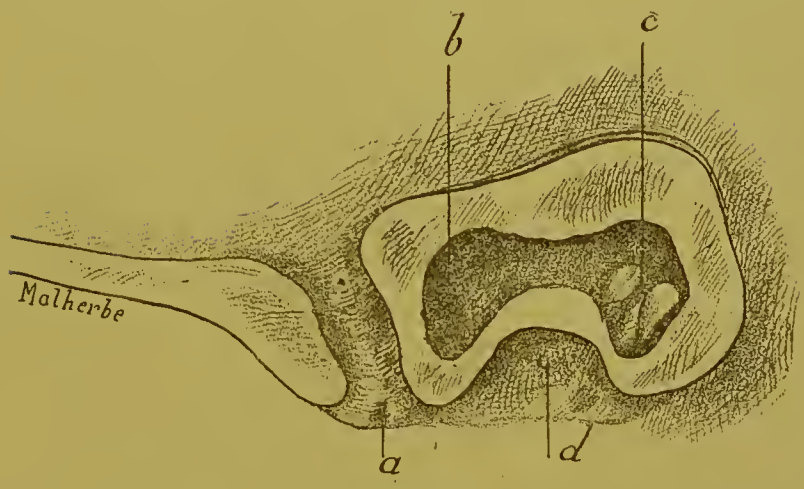

Fig. VIII

Temporal droit. — Segment inférieur d'une coupe horizontale passant par le milieu de l'évidement pétro-mastoïdien et affleurant la tête des osselets.

a. Évidement pétro-mastoïdien au lieu d'élection ;
b. Antre porté tout à fait en avant ;
c. Caisse et osselets ;
d. Conduit auditif externe.

l'antre était, des deux côtés, situé très en avant et toujours un peu diminué de volume.

Dans un évidement double pratiqué sur les nos 18 et 19, l'antre était encore situé très en avant et la gouge a mis à nu le sinus latéral.

Sur soixante cas, nous avons donc trouvé cinq fois l'antre reporté en avant et peu volumineux et une fois il manquait même complètement.

Dans ces conditions, si l'on ne manie pas avec une extrême prudence la gouge et le maillet, on est exposé à léser le sinus latéral, mais c'est seulement dans ces anomalies, qui sont d'ailleurs fréquentes ; car lorsque l'antre est à sa place rigoureuse, cet organe ne court aucun risque.

Une fois, dans le n° 27, nous avons aperçu le sinus latéral au cours de notre opération, mais il nous a été facile de l'éviter.

Evidemment on peut blesser le sinus latéral, même dans les conditions normales, comme cela nous est arrivé dans le n° 28, alors que, par un échappé de la gouge, la paroi interne de l'antre a été intéressée ; c'est un accident que la prudence peut prévenir.

Signalons encore quelques particularités qui nous ont frappé au cours de nos recherches. Ainsi que nous l'avons vu précédemment : il peut arriver que le toit de la caisse soit d'une minceur excessive et que, sans effort, on pénètre facilement dans le crâne. Ceci nous est arrivé une fois pour le n° 30 : en plaçant le protecteur de Stacke pour faire sauter le mur de la logette, nous avons effondré sans aucune violence le toit de l'attique. Il faut être prévenu de cet accident qui peut d'ailleurs, quand on opère convenablement, ne pas être autrement dangereux ; mais il est bon de l'éviter.

Enfin, nous avons trouvé chez un même sujet, un jeune homme de vingt ans (nos 34 et 35) un dispositif que nous n'avons observé qu'une fois.

Des deux côtés, le bord postéro-supérieur du conduit auditif osseux était bordé par une lamelle osseuse très mince, mais d'une extrême dureté. L'antre était profond et l'os résistant fortement à la gouge et au maillet.

Dans nos recherches sur l'enfant, nous avons surtout été frappés de l'extrême facilité avec laquelle nous pénétrions dans l'antre. Cette cavité, située en général peu profondément, semble occuper une position plus élevée que chez l'adulte, ce qui tient peut-être au peu de développement de l'apophyse mastoïde. L'antre de l'enfant nous a encore paru assez volumineux et en communication large, par un canal très court, avec la caisse.

Dans les évidements pratiqués à l'hôpital des Enfants malades, nous avons observé que l'antre et parfois la mastoïde entière étaient presque toujours remplis de pus chez les jeunes sujets morts de rougeole. Chez un, qui avait succombé à la rougeole et à la diphtérie, le pus était en grande abondance. Il présentait de plus une perforation des deux tympans.

Une seule fois, nous avons trouvé du pus dans l'antre d'un enfant de deux ans et demi, mort de diphtérie.

Un jeune sujet de dix-sept mois, emporté par la méningite, présentait également une suppuration abondante qui remplissait la caisse, l'antre et l'aditus.

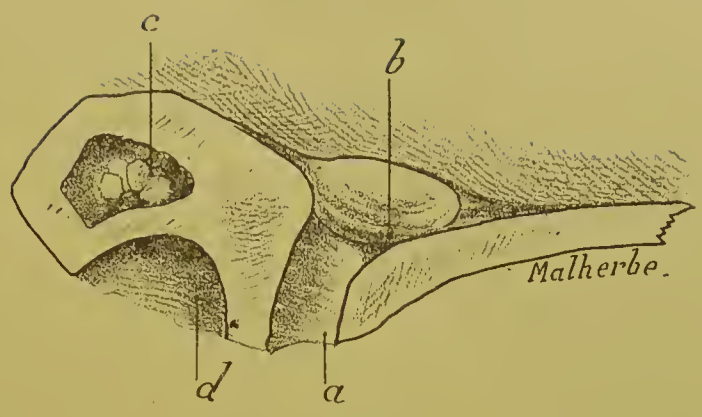

Fig. IX

Temporal gauche. — Segment inférieur d'une coupe horizontale passant par le milieu de l'évidement pétro-mastoïdien et affleurant la tête des osselets.

a. Évidement pétro-mastoïdien au lieu d'élection ;
b. L'antre est remplacé par du tissu compact ;
c. Caisse et osselets ;
d. Conduit auditif externe.

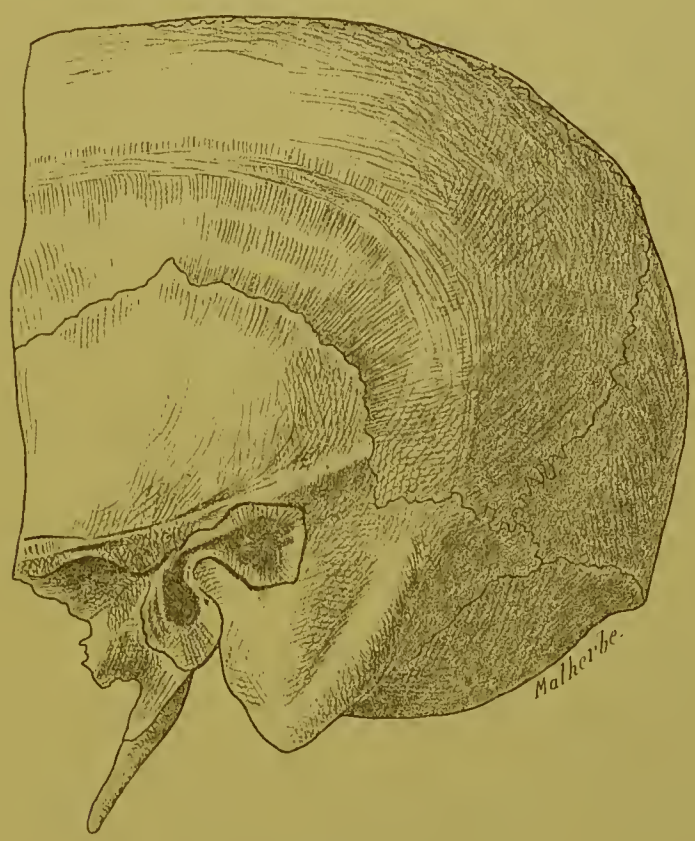

Fig. X

Tempora gauche. — Évidement pétro-mastoïdien avec ouverture arge de la caisse.

Chapitre III

Indications de l'intervention

Il en était autrefois des écoulements d'oreille comme des fistules à l'anus. Un vieux préjugé voulait qu'on les respectât ; les uns prétendant que l'otorrhée guérit d'elle-même, les autres considérant sa suppression comme une cause d'accidents.

Ce préjugé resta longtemps dans le domaine public malgré quelques médecins qui tentèrent de le combattre en intervenant d'une manière active. Malgré leurs efforts, peu d'interventions semblent avoir subi plus d'alternatives d'enthousiasme et de dénigrement.

Sans vouloir faire un historique complet des différents procédés, rappelons J.-L. Petit, qui, le premier, trépana l'apophyse mastoïde pour une inflammation aiguë, et Morand, pour une carie.

Malheureusement, plusieurs chirurgiens appliquèrent cette opération au traitement de la surdité et amenèrent, par leur insuccès, une réaction fâcheuse. Alors des praticiens, tels : Itard, Bonnafont, Wilde, rejetèrent la trépanation, même dans les cas d'abcès, où cependant elle était nettement indiquée. Enfin Toynbee l'accepta et, en 1860, Forget (de Strasbourg) et von Trœltsch attirèrent de nouveau l'attention sur ce traitement.

A Schwartze (de Halle) revient le mérite de l'avoir introduite dans la pratique de l'otologie. Puis ce fut Politzer qui adopta la méthode de Delaissement dans le manuel de cette opération.

Des procédés différents furent introduits par Hartmann, Bezold, Küster, Zaufal, Stacke. En France le mouvement fut lent. Parmi les travaux qui traitent cette question, on ne peut guère citer que la Revue critique de M. le Professeur Duplay, parue en 1888 (1); un article de Ricard sur l'anatomie de la région (2) et plus récemment un article de A. Broca, sur le traitement des abcès encéphaliques consécutifs aux suppurations de l'oreille (3).

C'est surtout pour les suppurations chroniques de l'oreille moyenne que l'intervention fut lente.

On se contentait des procédés thérapeutiques habituels et l'on s'en contente encore trop souvent.

Cependant ces procédés réclament temps et patience avant de prouver leur efficacité; dans bien des cas ils ne sauraient procurer la guérison parfaite. En présence d'une maladie qui peut provoquer de graves désordres du côté de l'encéphale ou de ses enveloppes, on s'attarde à faire des douches d'air ou de vapeur, des instillations médicamenteuses, des injections antiseptiques, des insufflations de poudres, des attouchements avec des caustiques!

Dans les suppurations chroniques anciennes de l'oreille moyenne, les lésions sont presque toujours prononcées dans cette partie supérieure de la caisse, fermée en dehors par la membrane flaccide de Shrapnell et nommée attique ou coupole. Les organes contenus : liga-

(1) Duplay. 1888. Revue critique.
(2) Ricard. Gazette des hôpitaux, fév. 89.
(3) A. Broca. Gaz. hebd. de méd. et de chir., n° 38, p. 445 23 sept 3.

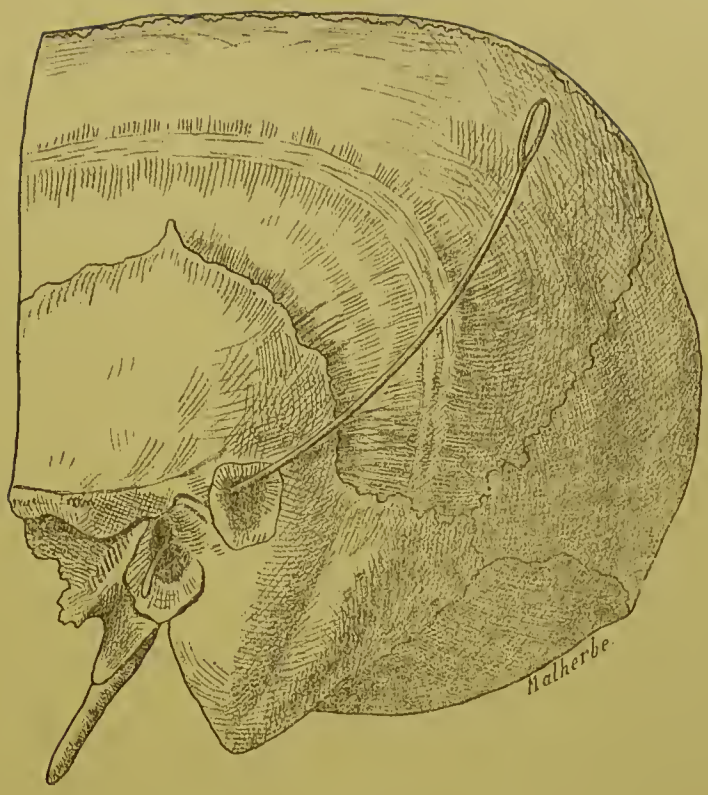

Fig. XI

Temporal gauche. — Évidement pétro-mastoïdien. — Exploration de l'aditus par l'antre au moyen d'un stylet recourbé.

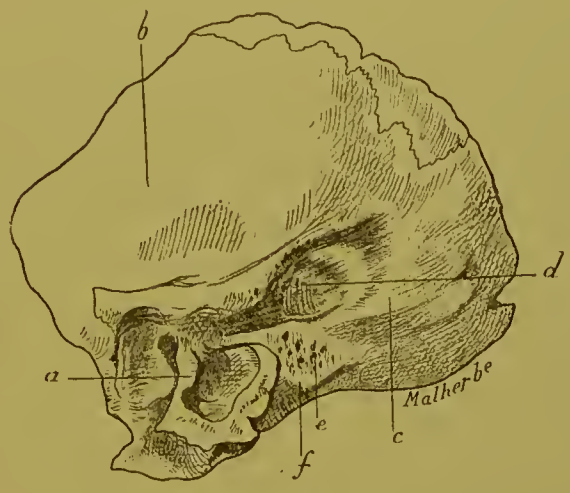

Fig. XII

Temporal gauche d'un enfant de 2 ans 1/2.

a. Os tympanal ;
b. Ecaille ;
c. Rocher ;
d. Antre pétro-mastoïdien ;
e. Cellules mastoïdiennes ;
f. Apophyse mastoïde encore peu développée.

ments et osselets, encore épaissis par les membranes inflammatoires, subdivisent cette région en cavités purulentes, isolées les unes des autres.

Par cette disposition, ni les injections, ni les insufflations de poudres poussées soit par la trompe, soit par le conduit, ne parviendront à tarir la suppuration. De là l'idée d'ouvrir les clapiers en enlevant les osselets, car ceux-ci sont généralement cariés. L'ablation des osselets malades fut pratiquée par Schwartze, Ludwig, Stacke, Grunert, Wetzel, Schmieglow, Kessel, Sexton, Burnett, Colles, Jack Milligan, etc. En France par Lubet-Barbon et Luc.

Mais en plus des accidents que peut provoquer ce genre d'intervention tels que : blessure de la corde du tympan et du nerf facial, vertiges (cas de de Milligan) (1), bourdonnements, vomissements bilieux, prostration, diminution post-opératoire de l'acuité auditive ; les échecs de ce procédé sont des plus fréquents. Evidemment la suppression des osselets peut suffire, dans certains cas, pour guérir une suppuration chronique limitée à cette région, mais dans la majorité des cas, elle résulte autant des altérations de la muqueuse de la caisse que de la carie des osselets. Autrement dit, il existe des lésions osseuses, non seulement au niveau des osselets, mais aussi en plusieurs points de la paroi du rocher et surtout au niveau des cellules mastoïdiennes.

De plus, on n'est jamais sûr, en agissant par le conduit auditif externe, d'enlever ce qui est malade et de faire le nécessaire, car on est gêné par la longueur et la forme du conduit.

(1) The Brit. med. J., 9 sept. 1893, p. 563.

Aussi Stacke imagina de couper le conduit auditif externe en rabattant le pavillon, pour avoir, après ablation du mur de la logette, la région entièrement sous les yeux. Telle est la véritable opération dite de Stacke.

Cet opérateur ne tarda pas à s'apercevoir que les lésions ne s'arrêtaient pas à l'attique et qu'elles se poursuivaient par l'aditus jusque dans l'antre. Il compléta sa méthode en ouvrant ces cavités (1). C'est le mode qu'on pourrait appeler : procédé des voies naturelles, car il suit le conduit, la caisse et l'aditus.

Zaufal, malgré quelques modifications (2), suit le même procédé. Disons-le tout de suite, si cette manière de faire est rationnelle pour les cas chroniques, il ne faut pas l'appliquer aux cas aigus. Elle comporte la destruction opératoire de la caisse et de son contenu, ce qui n'est pas nécessaire lorsqu'il s'agit d'une suppuration aiguë de l'apophyse mastoïde.

Avec Schwartze (3) nous préférons l'opération renversée; l'ouverture de l'antre précédant celle de l'attique au lieu d'être précédée par elle.

L'antre pétro-mastoïdien est toujours la première des cellules affectées par l'inflammation; de plus, elle possède des rapports constants ; on la trouve à tous les âges ; à son niveau, les autres viennent s'ouvrir. Il faut donc la chercher la première, pour, si c'est utile, rayonner ensuite à l'entour. Sa situation, presque invariable, permettra d'éviter sinon toujours, du moins presque sûrement, l'ouverture du sinus latéral, de la fosse cérébrale moyenne, la blessure du facial et celle du canal demi-circulaire transverse.

(1) Stacke. — Arch. f. Ohrenkeilk.

(2) Zaufal. — Arch. f. Ohrenkeilk, 37, Bd 1 et 2, Hft.

(3) Die von Schwartze, modificinte Stackesche operation, par C. R. Holmes (de Cincinnati) Zeitschr. f. Ohrenkeilk, XXV Bd, 3 et 4, Heft, p. 269.

La propagation à l'antre de l'inflammation siégeant dans la caisse est presque toujours la règle dans l'otite moyenne aiguë. Il peut même arriver un moment où cette affection concomittante évolue pour son propre compte, étouffant les symptômes de l'otite et présentant des signes et des accidents qui lui sont propres. Cette propagation s'explique assez bien par la communication de la caisse avec l'antre au moyen d'un canal étroit : l'aditus ad antrum. L'inflammation provoque au niveau de l'antre des altérations de la muqueuse produisant des exsudats dont l'écoulement devient impossible et qui ne tardent pas à se manifester par des phénomènes rétentionnaires.

Pour ces raisons, nous pensons qu'il faut d'abord ouvrir l'antre. Etant donnée sa connexion intime avec la cavité de la caisse, il est le premier envahi par le pus, quelquefois le seul, lorsqu'on intervient à temps.

Dans le cas de suppuration chronique, on assiste au même processus ; les lésions de l'attique sont toujours accompagnées de lésions analogues de l'antre ; aussi faut-il abandonner toute opération incomplète, limitée à la mise à nu de l'attique et, là encore, nous pensons préférable de commencer par ouvrir l'antre pétro-mastoïdien qui participe toujours aux lésions pour se diriger ensuite, par l'aditus ad antrum, vers la caisse, où l'on fait le nécessaire : curettage, extraction des osselets.

Cette opération est le seul procédé qui permette d'atteindre tous les points osseux malades.

En effet, les lésions de l'attique sont évidemment toujours plus étendues qu'on ne le croit ; mais elles ne sont pas les seules ; le plancher de la caisse, par exemple, est très souvent atteint, sans doute par suite de la stagnation du pus en cet endroit. La paroi externe de

l'aditus ad antrum est aussi un siège de prédilection de la carie. Cette paroi peut, non seulement être détruite, mais agrandie à tel point que l'on peut croire à une brèche de la paroi postérieure du conduit. Grunert (1) cite plusieurs cas de carie superficielle du promontoire. Par contre, on a vu très peu de fois la carie s'étendre assez en profondeur pour aboutir à l'élimination de portions du limaçon.

En somme, l'apophyse mastoïde étant un os comme les autres os, les suppurations doivent s'y traiter de la même façon, en partant du point malade : l'antre, et en poussant la destruction aussi bien dans la mastoïde elle-même que dans le rocher ou la caisse.

Pour le traitement chirurgical des suppurations de l'oreille moyenne, nous pensons qu'il n'existe que deux procédés vraiment efficaces :

C'est d'une part : *l'évidement pétro-mastoïdien;* d'autre part : *l'évidement pétro-mastoïdien avec ouverture large de la caisse.*

Dans quels cas doit-on se contenter du premier procédé, dans quels cas doit-on avoir recours au second?

Nous allons l'indiquer brièvement.

D'abord nous rejetons absolument ce qu'on appelle *l'incision de Wilde*. Par cette incision des parties molles, on se propose, soit d'évacuer une collection sous-périostique, soit de pratiquer un débridement accompagné de saignée locale.

Sans aucun doute, par ce moyen on supprime les douleurs dues à la rétention du pus sous le périoste, mais cette incision ne fait qu'ouvrir une collection purulente externe, tandis qu'une plus profonde continue à évoluer. Autrement dit,

(1) Grunert, arch. für ohrenkeilk, Bd. 35, Hft, 3 u, 4.

l'incision de Wilde n'est que l'ouverture anticipée d'un abcès superficiel qui s'ouvrirait spontanément plus tard, pouvant entraîner à sa suite une fistule.

Trop souvent après cette intervention, l'amélioration, consistant surtout dans la cessation des douleurs, ne dure pas et les accidents de rétention intra-mastoïdienne reparaissent. On est obligé alors de recourir à une intervention plus radicale, faute de quoi on voit se perforer la couche corticale par carie osseuse et une fistule s'établit interminable.

D'une façon générale, l'incision de Wilde, insuffisante, puisqu'elle n'ouvre pas la collection intra-osseuse, — est dangereuse, puisque donnant pour un moment une fausse sécurité, elle permet à la maladie de poursuivre son évolution et expose ainsi le malade à conserver un orifice fistuleux qui le maintient sous la constante menace d'accidents encéphaliques.

I. — Évidement pétro-mastoïdien

L'ouverture simple de l'antre s'impose, en général, dans les otites moyennes aiguës avec mastoïdite, quelle que soit d'ailleurs leur nature :

1° Quand il y a un *abcès rétro-auriculaire;*

2e Quand, sans qu'on constate la présence du pus, la surface mastoïdienne est *rouge, gonflée, douloureuse* ;

3° Quand on constate un *abaissement* de la paroi postéro-supérieure du conduit auditif externe ;

4° Quand enfin, sans altération appréciable du côté de l'apophyse, il existe de la *fièvre*, de la *céphalalgie*, des *convulsions ;* dans ce cas, il ne faut pas hésiter à pratiquer l'évidement pétro-mastoïdien et, si cela est nécessaire, pénétrer dans la cavité encéphalique.

II. — Évidement pétro-mastoïdien avec ouverture large de la caisse

1° Dans toute *otite moyenne aiguë avec mastoïdite aiguë*, nous croyons qu'il faudra toujours, pendant l'opération, examiner avec soin s'il ne se trouve pas du pus et des fongosités dans le canal qui fait communiquer l'antre avec la caisse, comme cela arrive dans certaines otites moyennes infectieuses.

L'orifice de l'aditus, dont nous connaissons la situation, sera cathétérisé avec un stylet coudé. On s'en tiendra à cette manœuvre s'il existe seulement un boursouflement de la muqueuse, mais si l'on y trouve du pus ou des fongosités, il ne faudra pas craindre de faire sauter sa paroi externe, de façon à curetter et à nettoyer ce conduit ;

2° L'évidement pétro-mastoïdien avec ouverture large de la caisse est indiqué chaque fois qu'il y a *mastoïdite avec otorrhée chronique*, de façon à créer une cavité unique qu'on pourra facilement curetter et tamponner.

3° La même opération sera appliquée aux *fistules mastoïdiennes*. Ces fistules, qu'elles succèdent à des abcès mastoïdiens ouverts spontanément ou simplement incisés, ou qu'elles soient entretenues par une ostéite tuberculeuse, sont extrêmement rebelles aux moyens ordinaires de traitement. La seule façon de les guérir et d'empêcher des complications encéphaliques est de pratiquer l'évidement pétro-mastoïdien avec ouverture large de la caisse.

4° C'est encore le procédé auquel il faudra avoir recours lors de *carie et de nécroses de la mastoïde et du rocher*, complications fréquentes de l'otite moyenne tuberculeuse.

Dans ces cas, l'otorrhée chronique s'accompagne presque

toujours de fistule mastoïdienne ; on enlèvera donc les points osseux cariés et friables ainsi que les séquestres ; mais il faudra manœuvrer avec prudence, non seulement au niveau du facial, qui, s'il n'est pas paralysé d'avance, est parfois fatalement lésé lors de l'ablation d'un séquestre, mais encore lorsqu'on arrivera dans le voisinage de la carotide et de la jugulaire. Ces séquestres peuvent s'accompagner souvent de complications graves telles que : *phlébite du sinus latéral, ulcération de la carotide, abcès encéphaliques,* complications qui nécessitent un traitement approprié.

5° Enfin, dans l'*otite chronique moyenne suppurée* qui date de *plusieurs années, avec otorrhée fétide,* alors même qu'on ne constate aucun signe de mastoïdite, nous croyons qu'il n'y a pas lieu de continuer indéfiniment des pansements plus ou moins variés, mais toujours inefficaces, qui, en raison même de la conformation de l'oreille, ne peuvent en aucune façon modifier les parties malades, et qu'il faut agir, comme on agirait partout ailleurs, suivant les règles chirurgicales, en ouvrant largement les cavités de l'oreille moyenne, en enlevant les tissus malades et en établissant un drainage facile.

Hâtons-nous d'ajouter que cette intervention, de minime gravité, débarrasse les malades d'une infirmité odieuse et les met à l'abri des complications graves auxquelles ils sont journellement exposés. Comme l'a dit Wilde :

« Tant qu'une otorrhée persiste, nous ne pouvons » jamais dire si elle finira, ni quand, ni comment, ni » où elle conduira. »

Chapitre IV

Manuel opératoire

Pour pratiquer ces opérations, il est nécessaire d'avoir les instruments suivants :

1	Bistouri droit,
2	Bistouri de Nélalon à pointe rabattue,
3	Rugine droite et courbe,
4 et 5	Gouge droite, Gouge concave sur le dos,
6	Maillet,
7 et 7 bis	Des petites curettes,
8	Curette fenêtrée,
9	Stylets,
10	Sonde cannelée,
11	Protecteur,
12	Ecarteur automatique,
13	Paire de ciseaux,
14 et 14 bis	Des pinces hémostatiques,
15	Des pinces de Kocher,
16	Pince à dents de souris,
17	Aiguille de Reverdin.



1

2



3

4 et 5



6

7

7 bis

8

9



10

11

12

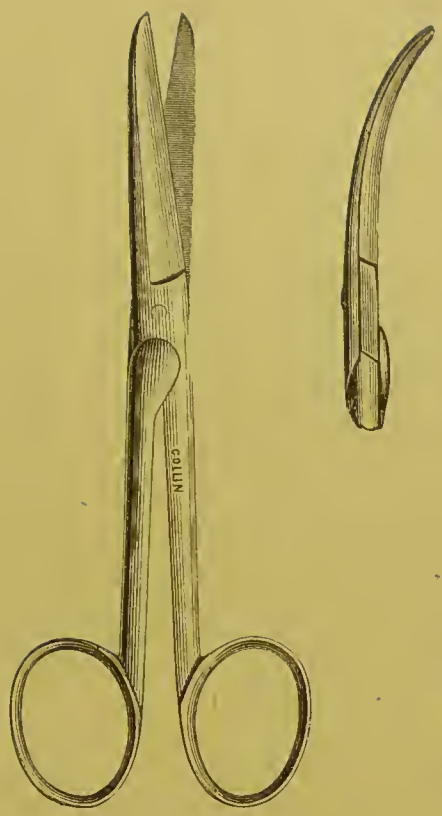

13

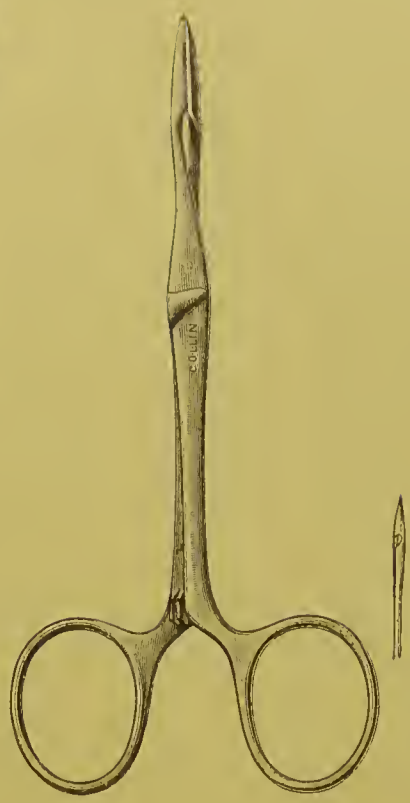

14

14 bis

15

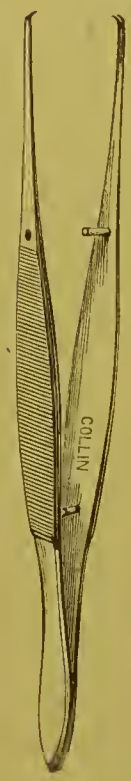

16

17

A. — Évidement pétro-mastoïdien.

Comme pour toute opération chirurgicale, le malade sera préparé la veille; on prescrira des injections pour désinfecter le conduit et le champ opératoire sera rasé sur une assez grande étendue, puis recouvert d'un pansement antiseptique.

Le malade est alors anesthésié, soit avec le chloroforme ou l'éther, soit mieux avec le bromure d'éthyle, suivi du chloroforme; anesthésie qui, entre autres avantages, est extrêmement rapide.

Il est bon de faire reposer la tête du malade sur un coussin de sable peu épais, destiné à amortir les chocs. On procède ensuite par un savonnage énergique avec la brosse, à la toilette de l'apophyse mastoïde, du sillon rétro-auriculaire, du pavillon sur les deux faces, du conduit auditif externe, et l'on fait un lavage de ce conduit avec une solution boriquée tiède.

Le champ opératoire soigneusement nettoyé avec une solution de sublimé et garanti par des compresses, le chirurgien se place à droite du patient, la tête de celui-ci tournée à gauche, s'il opère sur l'oreille droite; il se place à gauche au contraire s'il opère sur l'oreille gauche. L'aide se place en face de lui.

Saisissant le pavillon de la main gauche, il le rabat en avant en tirant légèrement dessus et avec le bistouri tenu comme une plume à écrire, il incise franchement les téguments et le périoste immédiatement dans le sillon rétro-auriculaire, en commençant en haut au niveau de l'insertion du pavillon pour terminer sur le sommet de

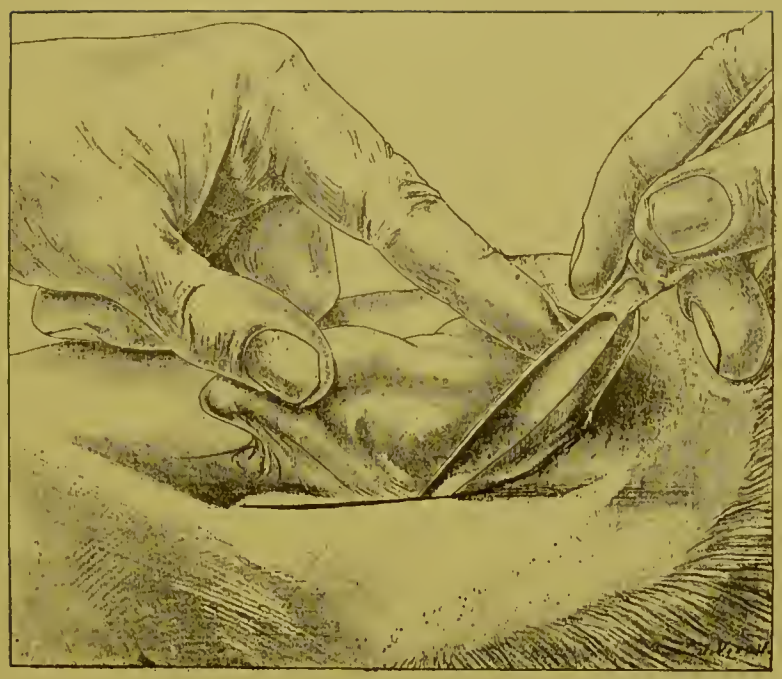

Fig. XIII

l'apophyse mastoïde facilement sentie avec le doigt et au besoin marquée avec l'ongle.

Cette incision, qui mesure en moyenne cinq centimètres, est courbe dans sa moitié supérieure et presque rectiligne dans sa moitié inférieure.

Nous préférons cette incision dans le sillon rétro-auriculaire, à toute autre incision, soit : celle faite en pleine apophyse à un centimètre en arrière, soit même celle faite à quelques millimètres, car dans ces cas, la cicatrice est plus visible et ne met pas à découvert un champ opératoire plus vaste. Quant aux incisions à lambeaux, elles sont parfaitement inutiles. L'incision rétro-auriculaire donne une cicatrice absolument invisible dans toute la partie supérieure ; à peine voit-on au niveau de l'apophyse une petite ligne blanchâtre.

Chez l'enfant, l'apophyse mastoïde, beaucoup moins développée, a son sommet qui dépasse à peine la partie inférieure du conduit auditif externe ; l'incision sera beaucoup plus courte, moins courbe et ne remontant pas si haut.

On repasse le bistouri dans la plaie, si le périoste n'a pas été complètement incisé, et on refoule celui-ci à la rugine, de façon à décoller en avant le pavillon et le conduit, et, en arrière, un lambeau postérieur suffisant pour découvrir toute la surface de l'apophyse. Ce décollement périostique est un temps très important, car il permet de bien voir la région sur laquelle on doit opérer. L'orifice osseux, dont on a la partie postérieure sous les yeux, est un utile point de repère pour chercher l'antre.

Cela fait, on procède à l'hémostase. On rencontre d'une façon presque constante une petite artère : l'auriculaire

postérieure immédiatement en arrière du pavillon de l'oreille, placée dans le sillon auriculo-mastoïdien et adhérente à la couche sous-cutanée.

Il n'est pas rare de couper également une ou deux autres petites artérioles qui naissent de celle-ci, l'une est destinée au pavillon de l'oreille, une autre s'anastomose avec la branche postérieure de la temporale, une autre se porte transversalement en arrière pour s'anastomoser avec l'occipitale.

Quelques pinces hémostatiques ou de Kocher arrêtent facilement l'hémorrhagie.

Il est nécessaire de maintenir en avant l'oreille rabattue et d'écarter en arrière le lambeau postérieur. Si l'on confie alors deux écarteurs à un aide, ses mains se trouvent immobilisées pendant toute l'opération et il ne peut plus éponger le sang qui encombre le champ opératoire.

Pour parer à cet inconvénient, nous avons fait construire, par M. Collin, un écarteur automatique, composé, de chaque côté, de trois griffes mousses, situées à l'extrémité des deux branches d'une pince. Par le rapprochement de ces branches qui fonctionnent à la manière d'une pince hémostatique, on obtient un écartement de plus en plus considérable. Une des branches, celle qui se trouve du côté du pavillon, est munie à son extrémité d'une petite plaque légèrement concave sur sa face inférieure et destinée à maintenir le pavillon rabattu. Cette petite plaque s'articule avec l'extrémité de la branche, au moyen d'une gouttière qui reçoit à frottement cette extrémité et peut se monter indifféremment sur l'une ou l'autre des deux branches suivant l'oreille sur laquelle on opère.

Il faut alors chercher où se trouve l'antre. Il correspond, — à la surface de l'os, — à une petite région

dont la limite antérieure est une ligne située à un demi centimètre en arrière de la moitié supérieure du bord postérieur du conduit et parallèle à ce bord. La limite supérieure est une ligne osseuse, *linea temporalis,* qui est la continuation de la racine transverse de l'apophyse zygomatique, marquée au niveau du conduit par une saillie *spina supra meatum.*

Nous avons vu les organes qu'on risque de blesser si l'on s'écarte de ces limites. On recherchera donc sur le bord supérieur du conduit la spina supra meatum et la ligne temporale répondant à la suture de la portion mastoïdienne et de la portion écailleuse.

On attaquera l'os à la gouge et au maillet dans l'angle formé par ce bord et la ligne temporale. On fera un trou presque carré limité par deux lignes verticales, l'une à un demi centimètre en arrière du rebord osseux du conduit, l'autre à un centimètre en arrière, et deux lignes horizontales, l'une supérieure au niveau de la ligne temporale, l'autre à un centimètre plus bas. Il faut attaquer l'os à petits coups, la gouge tenue obliquement ; avancer avec décision mais lentement. On détache ainsi à chaque coup de maillet une lamelle osseuse.

Dans les cas normaux, on arrive dans une cavité qu'on peut agrandir en s'éclairant d'abord au moyen de la sonde cannelée, c'est l'antre pétro-mastoïdien. Si besoin est, on peut prolonger l'ouverture vers la pointe de l'apophyse.

L'antre, suivant les cas, est trouvé plein de pus ou de fongosités. L'épaisseur qu'il faut traverser est des plus variables, non seulement suivant l'âge des individus, mais encore suivant les individus eux-mêmes.

Quelquefois la corticale est si peu épaisse que du premier coup de gouge, on la brise facilement; dans d'autres cas, elle a plus d'un centimètre d'épaisseur.

Chez l'adulte, on peut aller en profondeur jusqu'à deux centimètres.

Chez l'enfant, il n'en est pas de même ; si l'apophyse est peu développée, l'antre pétro-mastoïdien est toujours facile à trouver.

Dans les cas de sclérose, l'antre pourra être réduit au minimum, on cherchera alors l'aditus ad antrum un peu au-dessus de la linea temporalis.

L'antre ouvert, à l'aide d'une curette, on le nettoie ; on ouvre les cellules voisines ; on enlève tous les points malades.

Il ne faut pas oublier d'examiner s'il se trouve du pus ou des fongosités dans l'aditus, il est toujours facile d'y introduire par l'antre un stylet, quelquefois même le protecteur de Stacke, comme cela est constant chez l'enfant où la communication de l'antre et de la caisse est très large.

Pour un abcès sous-cutané, on incise toujours dans le sillon et l'on cherche sur le périoste à l'aide du stylet le point osseux malade ; on décolle ce périoste et l'on pratique l'opération que nous venons de décrire.

D'autres fois, le pus a perforé la corticale de dedans en dehors ; cette trépanation spontanée peut se traduire soit par une large perte de substance osseuse et c'est dans ces cas que l'incision de Wilde a pu donner de bons résultats, soit par une perforation étroite réalisant une *fistule mastoïdienne*. Là encore il faut ouvrir largement, en commençant par l'antre et en raccordant l'orifice fistulaire, quelle que soit sa place, à cette cavité par l'évidement de la substance osseuse qui recouvre le trajet.

Evidemment, pour toute cette manœuvre on se gui-

dera sur les notions anatomiques déjà connues pour éviter de blesser avec la gouge ou la curette, le facial, le sinus latéral, le canal demi-circulaire transverse ou le cerveau.

Enfin, si comme cela arrive souvent, il existe en même temps une lésion de la caisse, il faudra ouvrir celle-ci en procédant comme nous allons l'indiquer en décrivant l'évidement pétro-mastoïdien avec ouverture de l'attique.

Après le curettage de la cavité et l'ablation des séquestres — s'il s'en trouve — on touche toutes ces parties avec un petit tampon imbibé d'une solution phéniquée à 20 °/₀ ou d'une solution de chlorure de zinc à 10 °/₀.

Quelques opérateurs font passer de l'antre dans la caisse une solution antiseptique pour en modifier la muqueuse. Pour nous, ici, comme partout ailleurs, ces lavages n'ont pas les propriétés qu'on leur attribue, ils sont même dangereux. Il suffit de bourrer la brèche osseuse avec une mèche de gaze iodoformée.

Il est rarement nécessaire de faire des ligatures sur les petits vaisseaux qui ont été pincés ; mieux vaut les tordre. Le pavillon est ramené à sa place et maintenu à l'aide de cinq points au crin de Florence qui prennent la peau et les plans profonds : trois au-dessus de l'orifice de sortie de la mèche et deux au-dessous.

On recouvre ensuite la plaie et l'oreille tout entière de gaze iodoformée ; par dessus on applique de l'ouate et l'on maintient le tout à l'aide d'une bande.

Le pansement peut rester huit jours en place. S'il s'est produit du suintement le premier ou le second jour, on change les pièces extérieures sans toucher à la mèche profonde.

Au huitième jour, on enlève les points de suture, on

retire un peu de la mèche, on la renouvelle et l'on fait le pansement tous les cinq à six jours en enfonçant et en serrant la mèche de moins en moins.

Suivant les cas, au bout du troisième ou quatrième pansement, la mèche est enlevée et l'on panse à plat en ayant soin de réprimer soigneusement au crayon de nitrate d'argent les bourgeons charnus souvent exubérants.

La durée du traitement, des plus variables, dépend surtout de la nature de la lésion. S'il s'agit, par exemple, d'une suppuration franche, d'une mastoïdite aiguë, la guérison ne dépasse pas trois semaines. Dans les lésions tuberculeuses ou dans la carie, le traitement se prolonge pendant quatre, cinq semaines et même plus, par suite de pertes énormes de substance.

B. — Évidement pétro-mastoïdien avec ouverture large de la caisse

Ce procédé n'est que le complément du précédent. On commence l'opération comme nous l'avons indiqué : incision cutanée rétro-auriculaire permettant de rabattre le pavillon en avant, et décollement du périoste en arrière. Ici, le manuel change un peu: avec une rugine étroite, on décolle le conduit de ses attaches osseuses, on le coupe transversalement avec un bistouri à os le plus profondément possible; et l'on porte conduit et pavillon en avant que l'on maintient dans cette position avec l'écarteur. De la sorte, le bord du conduit auditif osseux est sous les yeux.

On procède alors à l'ouverture de l'antre, comme il a été dit, en cherchant dans son angle antérieur et supé-

rieur l'orifice de l'aditus ad antrum. On introduit dans sa cavité un stylet recourbé qui pénètre dans la caisse. Après avoir exploré ce trajet, le protecteur de Stacke est introduit progressivement dans ce canal, maintenu par un aide et l'on fait sauter à ce niveau, à la gouge et au maillet, la partie d'os qui se trouve au-dessus, ainsi de suite, toujours sur le protecteur, avançant lentement, on enlève ainsi toute la paroi externe de l'aditus transformé en tranchée.

Le bord supérieur de cette tranchée doit à peine dépasser la ligne temporale ; quant à la limite inférieure, elle ne doit pas aller plus bas que le tiers supérieur du bord postérieur du conduit, et cela sous peine de léser le facial. Dans le fond, on aperçoit une éminence qui n'est autre que le canal demi-circulaire transverse surplombant le coude du nerf facial.

Cette tranchée une fois effectuée est légèrement courbe à concavité tournée en bas. La caisse et l'antre ainsi réunis par l'aditus dont on a fait sauter la paroi externe, représentent assez bien la forme d'un fer à cheval dont les deux extrémités seraient renflées, ou celle d'un haricot dont la partie médiane serait extrêmement amincie.

Cette partie de l'opération est, sans contredit, la plus délicate : si l'on n'a pas soin de maintenir toujours la gouge dans la partie postéro-supérieure du conduit osseux, on lèse infailliblement le facial.

De plus, cette partie osseuse, chez certains individus, est d'une extrême dureté ; ici le conducteur peut rendre de réels services en empêchant d'aller trop profondément ou de faire un échappé.

Quand la suppuration est liée à une carie des parties sus-tympaniques de la caisse, des parois de l'attique, de

la face interne du mur de la logette, il faut faire sauter avec la gouge et le maillet sur le protecteur introduit dans le conduit auditif et maintenu par un aide, ce mur de la logette, de façon à nettoyer plus facilement toutes les parties de l'attique et à enlever les osselets.

Pour abattre cette paroi externe de l'attique, il sera bon de se servir d'une gouge légèrement recourbée vers son extrémité, c'est-à-dire un peu concave suivant la longueur de son dos. En ayant soin de bien faire maintenir le protecteur, on enlève l'avant-mur jusqu'à ce que la paroi supérieure de l'attique se continue sans ressaut avec celle du conduit. Dans cette manœuvre, il faut éviter de fracturer le tegmen tympani.

Une fois l'évidement osseux bien terminé, la curette nettoie toutes les cavités, enlevant les fongosités et les parties malades ; mais on doit procéder à ce curettage avec prudence, car la paroi supérieure de l'attique et de l'antre sont parfois d'une minceur papyracée. Il peut se faire que le canal du facial présente des déhiscences, et l'on a vu des cas où la carotide interne et la veine jugulaire, ordinairement séparées des cavités de l'oreille moyenne par un épais massif osseux, peuvent anormalement en être très proches, ce qui explique les faits de lésion mortelle de ces vaisseaux que l'on a signalés.

Ici, encore, on touchera toutes ces anfractuosités avec un tampon imbibé d'une solution antiseptique (acide phénique à 20 %, chlorure de zinc à 10 %).

Avant de remettre l'oreille en place, nous fendons sur la sonde cannelée d'un coup de ciseau le conduit membraneux dans une longueur d'un centimètre environ. Ce procédé nous a paru suffisant pour empêcher l'atrésie ultérieure du conduit.

Point n'est besoin de créer des lambeaux aux dépens du conduit, car par cette incision et le tamponnement, le conduit ne se rétrécit pas, surtout si l'avant-mur n'a pas été touché.

Quelques spécialistes, croyant hâter l'épidermisation de la brêche osseuse, pratiquent encore aux dépens du conduit des lambeaux plus ou moins compliqués, les uns fendent le conduit cutané dans toute sa longueur jusqu'au méat selon sa ligne supérieure et se servent des deux lambeaux ainsi formés pour tapisser la cavité osseuse ; les autres incisent la paroi postéro-supérieure du conduit suivant sa longueur jusqu'au niveau du pavillon ; là, l'incision devient en haut et en bas perpendiculaire à la direction première, d'où un lambeau antérieur suturé à la partie supérieure de la plaie et un lambeau inférieur fixé à la partie inférieure.

Ces procédés à lambeaux présentent pour nous plusieurs inconvénients : 1° ils ne sont pas simples ; 2° ils donnent lieu à des déformations de l'oreille et à des cicatrices plus ou moins vicieuses ; 3° ces lambeaux sont loin de s'appliquer exactement dans toutes les parties anfractueuses des brêches osseuses ; 4° les cavités sont mal drainées, surtout lorsque l'on ferme, suivant ce procédé, la plaie postérieure, sous le prétexte de ne constituer qu'une seule cavité ; 5° la durée de l'épidermisation ne paraît pas être plus abrégée d'après les observations mêmes.

Pour toutes ces raisons, nous appliquons une mèche de gaze iodoformée qui tamponne l'antre et l'aditus et qui vient sortir par la plaie rétro-auriculaire comme nous l'avons décrit dans l'évidement pétro-mastoïdien.

Une autre mèche est introduite par le conduit membraneux légèrement sectionné et vient bourrer la cavité de

la caisse. Le pavillon est ensuite suturé comme précédemment.

On a ainsi deux drainages déclives : un postérieur qui assure le suintement qui peut se faire au niveau de l'antre et de l'aditus, et un drainage antérieur pour la caisse qui s'oppose en même temps au rétrécissement du conduit auditif membraneux.

Le pansement est le même que celui qui a été indiqué antérieurement.

Au bout de huit jours, on retire la mèche postérieure ; quelquefois il suffit d'en enlever un peu et de changer la mèche du conduit. Après quelques pansements, on ne tamponne plus que par le conduit de façon à éviter ainsi son rétrécissement.

La guérison varie entre quatre et cinq semaines.

Chapitre V

Accidents de l'opération

A. — Ouverture du sinus latéral

Nous avons vu qu'à côté des apophyses mastoïdes normales, c'est-à-dire creusées de cavités communicantes, il en existe d'absolument compactes et pleines. Tandis que les premières sont dites *pneumatiques,* les secondes sont dites *éburnées.* Tous les intermédiaires existent entre ces deux types extrêmes.

Ces distinctions seraient de peu d'importance si elles n'entraînaient une forme spéciale de l'apophyse et des modifications notables dans les rapports de l'os avec le sinus latéral.

Les apophyses éburnées sont en général plus étroites et moins volumineuses que les apophyses pneumatiques ; de plus, on sait que le sinus latéral affecte un rapport immédiat avec la moitié postérieure de la face profonde de l'apophyse ; or, le sinus s'avancera d'autant plus sur la face profonde de l'apophyse, que cette dernière sera plus étroite ; en d'autres termes, l'évidement des apophyses éburnées exigera plus de circonspection que celui des apophyses pneumatiques pour ne pas blesser le sinus latéral.

Si l'ouverture de ce gros vaisseau, — grâce aux

méthodes antiseptiques actuelles — peut ne pas être suivie d'accidents graves, elle est, en tous cas, un incident opératoire fâcheux, et l'hémorrhagie en résultant peut empêcher l'opération d'être aussi complète.

Cet accident peut se produire dans deux cas ; la suppuration peut réduire à une mince lamelle, ou même détruire la paroi postérieure de l'antre ; dans l'agrandissement de l'ouverture, un coup de curette peut faire sauter la lamelle osseuse.

Il peut se faire encore, et c'est là un cas d'autant plus redoutable qu'il ne peut être prévu, que le sinus, perdant ses rapports normaux, s'avance jusqu'au niveau du quadrant antéro-supérieur de l'apophyse. Cette éventualité, nous l'avons dit, est bien plus fréquente dans le cas d'apophyse étroite et éburnée ; elle se présenterait deux fois sur cent, suivant Ricard (1).

Dans le cours de nos recherches nous avons trouvé deux fois cette disposition (sur le même cadavre). Nous en donnons la reproduction dans les figures VIII et IX.

Cependant il ne faudrait pas croire que cet accident est très grave. L'hémorrhagie due à l'ouverture du sinus latéral d'ordinaire s'arrête facilement par un simple tamponnement à la gaze iodoformée. Toutefois pour éviter cette complication, disons avec Schwartze, Zuckerkandl et Ricard, que l'on court le minimum de danger en limitant en arrière le champ opératoire à un peu moins de 1 cent. 1/2 du bord postérieur du conduit. Chez l'enfant il sera prudent de ne pas s'éloigner de plus d'un centimètre.

En opérant lentement et avec précaution, on pourra

(1) Ricard, Gaz. des Hôp., 1889.

d'ailleurs épargner souvent ce canal : il nous est arrivé quelquefois de l'apercevoir au fond de la plaie où il était facilement reconnaissable à la vue et où l'on pouvait le toucher du doigt.

B. — Blessure du nerf facial et du canal demi-circulaire transverse.

Ces complications ne peuvent avoir lieu que si l'évidement est fait sur la paroi postérieure du conduit osseux. C'est derrière cette forte arête que se trouvent ces organes et l'on comprend qu'un violent coup de gouge puisse aller les atteindre.

Cet accident, en ce qui concerne le nerf facial, est beaucoup plus grave que pour le sinus, puisqu'il produit la paralysie permanente d'une moitié de la face et la déformation indélébile des traits.

Le nerf facial, nous l'avons vu, se trouve compris dans une lame osseuse compacte encore appelée massif osseux du facial suivant l'heureuse expression de M. Gellé.

La canal de Fallope traverse ce massif de haut en bas et de dedans en dehors, situé d'abord en avant de lui. En bas, il lui devient postérieur ; il comprend dans ce trajet, qu'on pourrait appeler auriculaire :

1° Une portion intra-tympanique ;

2° Une portion tympanique, au point où sa direction coupe le cadre tympanal oblique en sens inverse ;

3° Une extra tympanique mastoïdienne, qui contourne la paroi postérieure du conduit auditif hors du cadre.

Le point d'intersection du canal de Fallope avec le bord postérieur du cadre tympanal répond au grand

diamètre horizontal de la membrane du tympan, passant par l'ambo. A ce niveau, le facial se trouve situé parfois à deux millimètres seulement de la surface du conduit auditif osseux, souvent à trois millimètres et rarement chez l'adulte à quatre millimètres.

Dans son trajet extra-tympanique, le canal de Fallope côtoie la paroi postérieure du conduit qu'il contourne pour lui devenir inférieur. L'étendue du contact ne dépasse pas cinq millimètres. Dans cet espace, le facial passe à la profondeur de deux à quatre millimètres au plus de sa surface.

D'après Gellé (1), l'épaisseur de la lame osseuse qui forme les parois postérieures du conduit et de la caisse tout à la fois, est très-inégale ; souvent les cellules aériennes affleurent près du conduit. C'est auprès du cadre que ces points moins résistants ont paru plus nombreux et plus fréquents.

Souvent aussi du côté mastoïdien, la lame osseuse compacte est à nu sur sa surface et l'on voit le canal de Fallope saillant de ce côté, au milieu de larges cellules communiquant avec l'antre agrandi.

Ces variétés anatomiques expliquent ces complications.

Le massif osseux du facial constitue donc une cloison étanche entre l'antre et la caisse. C'est là encore une raison pour que l'ouverture de l'antre ne soit suffisante et utile que si elle est faite à travers l'apophyse mastoïde.

On comprend que, à cause de cette cloison osseuse, incomplète en haut, la caisse et l'antre liés sous le rapport pathologique, soient presque séparés quand il s'agit de drainage et de désinfection. Le conduit draine surtout

(1) Gellé. — Du massif osseux du facial auriculaire et de ses lésions (Ann. des mal. de l'oreille et du larynx, janv. 94).

la caisse du tympan. L'obstacle est le massif osseux du facial, inabordable dans sa partie tympanique. De là, la nécessité de créer une voie artificielle pour drainer les cavités otiques placées derrière lui, de là l'ouverture de l'antre et de son canal. Voilà pourquoi nous préférons aussi drainer séparément ces cavités en arrière et pourquoi nous rejetons l'application des lambeaux cutanés qui n'assurent ce drainage que par le conduit auditif.

La présence du nerf facial dans cette région otique constitue le point le plus délicat de ces interventions chirurgicales. La gravité des lésions et des complications peut être telle qu'il faille sacrifier ce nerf pour remplir l'indication principale.

Dans l'otorrhée avec séquestre en ce lieu, il n'est pas rare que l'ablation de ce séquestre amène une paralysie pour ainsi dire inévitable.

Disons cependant que dans le curettage des surfaces osseuses cariées et fongueuses, il est prudent de toucher légèrement les divers points du massif osseux qui est très-souvent atteint dans l'otorrhée, soit dans sa partie intra-tympanique, soit dans sa partie extra-tympanique, si voisine du facial.

Le canal demi-circulaire transverse peut également être lésé si l'on pénètre trop profondément.

Cet accident, cependant, est beaucoup plus rare, mais ses conséquences peuvent être très graves, puisque dans un cas, Urbantschicht a vu la mort survenir après son ouverture.

C. — Ouverture de la fosse cérébrale moyenne

La base de la fosse cérébrale moyenne quelquefois n'est éloignée que d'un centimètre de la paroi supérieure du conduit auditif dont la séparent alors des cellules plus ou moins grandes ; d'autres fois, elle n'est séparée que par une mince lamelle osseuse de deux millimètres à peine.

Pour Hartmann, dans ce cas il y a abaissement. Politzer pense qu'il n'y a pas à se préoccuper de cet abaissement dans l'opération régulière ; mais Hartmann, qui le croit plus fréquent, recommande de ne pas creuser le trajet opératoire trop en haut.

D'une façon générale, on peut dire que la base de cette fosse correspond à l'extérieur à la ligne temporale. Schwartze rapporte un cas où, ayant ouvert la fosse cérébrale moyenne, une esquille déchira la dure-mère et le malade mourut de méningite.

La mise à nu de la dure-mère peut n'avoir aucune conséquence si le cerveau n'est pas atteint, et même dans ce cas, cet accident peut n'avoir aucune suite fâcheuse, si toutes les précautions antiseptiques sont prises.

Chapitre VII

Traitement des complications de l'otite moyenne suppurée

A. — Septico-pyohémie

Si le simple évidement des cellules et de l'antre pétro-mastoïdien, suivi d'une désinfection de leurs cavités et de la caisse, est le plus souvent efficace dans l'otite moyenne suppurée, il cesse de devenir suffisant dès que l'otite s'accompagne d'accidents généraux septico-pyohémiques.

Dans ces cas d'infection générale résultant le plus souvent d'une phlébite du sinus latéral ou de la veine jugulaire interne, le chirurgien devra faire plus : il devra séparer de la circulation le segment enflammé, le désinfecter et en faire disparaître le thrombus infectieux.

Telle est la conduite de quelques chirurgiens anglais et américains (1), qui n'ont pas craint de lier la jugulaire interne et d'ouvrir le sinus latéral.

Nous pensons également qu'il est légitime d'intervenir quand, au cours d'une otite moyenne suppurée, se montrent des signes de pyohémie, tels qu'un état typhoïde plus ou moins marqué, des oscillations extrêmes de la

(1) Newron Pitt. — Ballance. — Arbuthnot Lane. — Makins-Clutton. — Kuston Parker. — A. Parkin.

température, des frissons répétés, des manifestations pulmonaires, hépatiques ou spléniques.

Donc, s'il existe de la sensibilité ou de la tuméfaction sur la partie latérale du cou, sans rien au niveau de la mastoïde, il faut commencer par lier la jugulaire interne avant d'ouvrir le sinus.

Cette ligature doit être faite très bas, immédiatement au-dessus de l'embouchure du tronc thyro-linguo-facial. En effet, la veine est là superficielle et assez éloignée de l'oreille pour qu'on ait chance de tomber sur une partie du vaisseau encore saine.

Il ne restera plus ensuite qu'à sectionner la veine entre deux ligatures et à disséquer avec soin son bout supérieur qu'on fixera dans l'angle de l'incision.

Mais, si aucun signe ne permet de supposer que la jugulaire interne soit thrombosée, il faut d'abord évider la mastoïde pour explorer l'état du sinus latéral. Cet évidement sera pratiqué à la gouge et au maillet en arrière du point classique d'élection pour l'ouverture de l'antre ; c'est au niveau de la suture pariéto-mastoïdienne et sur le tiers moyen de l'apophyse mastoïde qu'il faudra attaquer l'os. Une fois le sinus mis à nu, on l'explorera avec le doigt, et s'il ne se vide pas sous la pression, c'est qu'il renferme un caillot ; s'il est dépressible, mais ne bat pas, c'est que la veine jugulaire est thrombosée ; enfin, si quelque doute pouvait exister, on pourrait pratiquer une ponction du sinus avec une seringue de Pravaz.

On procède alors de la manière suivante : après avoir pratiqué la ligature de la jugulaire interne et l'avoir réséquée, on ouvre largement le sinus. C'est là une manœuvre qui, pour beaucoup d'opérateurs, donne une garantie

contre une embolie possible et permet le lavage antiseptique de la partie terminale du sinus.

Celui-ci est alors vidé, lavé avec des solutions qui s'échappent par le tronçon supérieur de la jugulaire.

Si, par hasard, il se produisait pendant ces manœuvres une hémorrhagie par le bout postérieur du sinus, il suffirait de tamponner celui-ci avec de la gaze iodoformée.

Tel n'est pas l'avis de W. Mac Even. Cet auteur conseille d'ouvrir largement le sinus et de le débarrasser de son contenu. Cela fait, la paroi externe du vaisseau est libérée, puis appliquée contre la paroi interne et maintenue dans cette situation au moyen d'un tamponnement de gaze iodoformée.

W. Mac Even préfère cette méthode à la ligature de la veine jugulaire interne qui ne lui paraît pas efficace à l'égard du danger de l'embolie que l'on se propose de conjurer ; des éléments septiques trouvant dans les veines qui vont de la base du crâne aux vertébrales par les trous condyliens, un moyen de transport vers la sous-clavière.

V. Horsley, au contraire, se montre partisan de la ligature de la jugulaire pratiquée antérieurement à l'ouverture du sinus. Il ne croit pas à la valeur de l'objection adressée par W. Mac Even à cette opération, le thrombus s'étendant généralement, en pareil cas, aux veines considérées par cet auteur, comme pouvant servir au transport des germes infectieux vers la sous-clavière.

La ligature de la jugulaire se présente donc, dans ces circonstances particulièrement graves, comme la seule mesure offrant quelque chance de sauver le malade.

H. E. Jones propose, dans le but d'empêcher le transport des éléments septiques par les veines vertébrales, de substituer à la ligature de la jugulaire, la découverte du

sinus au voisinage du Pressoir d'Herophyle et sa compression à ce niveau ; après quoi, on ouvre le sinus et on le nettoie par la brèche mastoïdienne.

B. — Abcès encéphaliques

Cette question est admirablement traitée dans un article de A. Broca (1), nous nous contenterons d'en donner le résumé.

Presque tous les abcès cérébraux, pour cet auteur, abstraction faite des abcès de cause traumatique, sont d'origine auriculaire ; il faudra donc toujours examiner avec grand soin les oreilles chez les sujets atteints d'accidents encéphaliques.

Mais, d'abord, il est urgent de traiter aussi rapidement que possible les otites suppurées chroniques, car elles sont cause de l'abcès du cerveau ; très rarement on voit se montrer une semblable complication au cours d'une otite aiguë.

On peut dire que la mort est la terminaison presque fatale des abcès cérébraux d'origine auriculaire ; il faut donc opérer, puisqu'on a vu souvent par le drainage la guérison avoir lieu.

On s'efforcera de diagnostiquer l'existence de l'abcès. Des frissons erratiques, une hyperthermie vespérale, des nausées, des vomissements, des phénomènes méningitiques, ne suffisent pas toujours à affirmer un abcès encéphalique. Car la rétention simple du pus dans la caisse peut produire parfois les mêmes symptômes.

(1) A. Broca (Gaz. hebd. de méd. et de chir., n° 38, p. 445, 23 septembre 1893).

Dans ces cas, alors même que l'apophyse mastoïde est normale, il ne faut pas hésiter à pratiquer l'évidement pétro-mastoïdien avec ouverture de la caisse et à curetter toutes ces parties. Si ensuite les accidents persistent, il ne faut pas différer plus de vingt-quatre à quarante-huit heures pour pousser l'intervention plus loin. Pour cela, le chirurgien devra faire un diagnostic précis entre la méningite, la thrombose du sinus et les abcès intra-crâniens.

L'abcès reconnu, il faudra en préciser le siège, pour déterminer en quel point on doit ouvrir le crâne. Il ne faut pas accorder une trop grande valeur à la douleur locale, même quand, par la pression, on la réveille d'une façon nette.

Les autres signes de localisation, épilepsie jacksonienne et phénomènes paralytiques, manquent presque toujours.

Quand toute indication symptomatique fait défaut, peut-on, ainsi que le croit Sutphen, aller chercher l'abcès à l'aveuglette ? Non certainement, car en l'absence d'indication clinique, l'anatomie pathologique peut nous fournir des notions qui nous permettront d'intervenir avec une approximation suffisante.

D'après la statistique, il résulte qu'on peut négliger les abcès du mésocéphale et ne tenir compte que de ceux du cerveau et du cervelet.

Les abcès du cerveau siègent presque toujours dans le lobe temporal : les abcès frontaux ou occipitaux sont des raretés auxquelles on ne songera que si l'on constate des symptômes fonctionnels spéciaux en rapport avec ce siège.

Quant à diagnostiquer un abcès temporal d'un abcès du cervelet, c'est le plus souvent impossible ; les variations individuelles des rapports anatomiques sont trop

grandes pour qu'on puisse du siège de la lésion otique conclure à la localisation précise de l'abcès.

Chez l'enfant, dont les cellules mastoïdiennes sont rudimentaires, l'abcès cérébelleux est à la vérité infiniment rare ; mais chez l'adulte également l'abcès du cervelet est une rareté, quoique sa fréquence relative augmente avec l'âge.

C'est encore l'anatomie pathologique qui nous enseigne que, cérébraux ou cérébelleux, les abcès encéphaliques sont presque toujours situés du côté de la lésion auriculaire.

Il faut donc chercher l'abcès dans le lobe temporal du côté de l'oreille malade et, en cas d'échec, on est autorisé à explorer le cervelet.

Ces abcès sont généralement uniques, et si, à l'autopsie, on les trouve entourés d'une zone d'encéphalite diffuse, on peut cependant supposer que cette complication serait peut-être prévenue par une opération précoce.

Quant au manuel opératoire, pour ce qui est du cervelet, tous les auteurs sont à peu près d'accord : il faut ouvrir la fosse occipitale inférieure au-dessus de la ligne courbe occipitale supérieure, et pour cela, on évidera au milieu d'une ligne allant de la protubérance externe à la pointe de l'apophyse mastoïde.

Pour les abcès temporaux, il y a plus de divergences. Avec Wheeler, Broca conseille la voie mastoïdienne ; car la plupart du temps, on aura d'abord ouvert l'antre pétro-mastoïdien et la caisse, et c'est seulement la persistance des accidents qui aura fourni l'indication de pousser plus loin, soit pour désinfecter le sinus latéral thrombosé, soit pour pénétrer dans l'encéphale.

D'autre part les abcès encéphaliques sont souvent accompagnés de collections purulentes extra-duremériennes (Piqué

et Février) ; ceux-ci ayant la même expression symptomatique que les premiers, sont impossibles à diagnostiquer ; or, on les pourrait méconnaître en passant au-dessus du rocher pour pénétrer directement dans la cavité crânienne.

On peut donc dire que, dans toute otite moyenne suppurée chronique accompagnée de troubles cérébraux mal définis, même si l'apophyse est normale, il faut ouvrir largement l'antre et la caisse, et on entrera immédiatement dans le crâne, si quelque lésion spéciale y invite.

Piqué et Février agissent trop systématiquement en ouvrant le crâne quand une otite purulente s'accompagne de phénomènes douloureux et fébriles, car l'ouverture large des cavités de l'oreille moyenne suffit souvent à faire disparaître des symptômes pseudo-encéphaliques.

Quand, plus rarement, il existe des symptômes fonctionnels permettant de localiser l'abcès dans le cervelet ou dans une région déterminée du cerveau, on peut aller jusqu'à la collection purulente par le chemin le plus court, mais il ne faudra pas omettre le jour même ou peu de temps après, de pratiquer l'évidement pétro-mastoïdien avec ouverture large de la caisse, « pour guérir, dit Broca, » une lésion auriculaire qui, si elle persistait, serait bien » capable d'amener, au bout d'un temps variable, de nou- » veaux accidents. »

ÉVIDEMENT PÉTRO-MASTOÏDIEN

Observation I

Otite moyenne purulente aiguë avec mastoïdite droite

Le nommé B..., Jean, âgé de 53 ans, journalier, entre à l'hôpital Bichat, salle Jarjavay, le 17 mai 1894, dans le service du professeur Terrier.

Rien à noter dans les antécédents héréditaires. A été traité il y a deux ans à l'hôpital Bichat pour une cirrhose hypertrophique. En sortant, il fut pris d'un mal de gorge qui nécessita une incision au niveau de l'amygdale droite.

Il y a douze jours, à la suite d'un refroidissement, le malade fut pris d'un rhume de cerveau intense, mais cette fois sans aucun mal de gorge.

Deux jours après, il commença à souffrir de l'oreille droite, puis de la gauche, mais à un degré moindre.

Il y a cinq jours, un peu d'écoulement par l'oreille gauche mais écoulement beaucoup plus abondant par l'oreille droite.

Malgré cet écoulement et ces douleurs, le malade continua à travailler : il ne s'est arrêté que depuis un jour, les douleurs ayant augmenté du côté droit.

Actuellement, 18 mai 1894, le malade a de la fièvre, 38°, il tousse et expectore des crachats de bronchite, sa langue est saburrale ; il ne dort pas depuis cinq à six jours et a perdu tout appétit.

Il présente sur tout le corps et au niveau des conjonctives une teinte ictérique assez accentuée.

A l'examen de l'oreille gauche, on constate un écoulement purulent et un gonflement du conduit auditif externe qui ne permet pas l'examen avec le spéculum. Le malade souffre un peu de ce côté. Il n'y a ni gonflement, ni douleur de l'apophyse mastoïde. L'ouïe persiste de ce côté, mais est considérablement diminuée.

L'oreille droite est le siège d'un écoulement purulent plus abondant et de douleurs plus violentes ; on aperçoit le conduit auditif, rouge, gonflé ; le stylet y détermine de la douleur et il est impossible d'y introduire le spéculum. L'ouïe est complètement abolie de ce côté. En arrière de l'oreille, au niveau de l'apophyse mastoïde, on observe du gonflement et la pression détermine à ce niveau une douleur très intense.

Evidement pétro-mastoïdien, le 18 mai 1894.

Le malade est endormi au moyen de l'anesthésie mixte : bromure d'éthyle et chloroforme. Après désinfection de la région, nous pratiquons une incision de cinq centimètres environ dans le sillon rétro-auriculaire, partant de la partie supérieure de l'attache du pavillon pour se terminer sur la pointe de l'apophyse mastoïde et intéressant les parties molles et le périoste. Après décollement du périoste à la rugine, l'oreille est maintenue rabattue.

A cinq millimètres du conduit auditif osseux, au-dessous de la ligne temporale, nous ouvrons l'antre à l'aide de la gouge et du maillet et nous le trouvons rempli de fongosités qui sont curettées. L'orifice de l'aditus exploré est trouvé élargi et rempli des mêmes fongosités. Avec l'aide du protecteur, nous faisons sauter sa paroi externe, sans cependant aller jusqu'à la caisse, simplement pour le nettoyer et faciliter l'écoulement provenant de la caisse. Toutes ces parties sont touchées avec un petit tampon imbibé d'une solution phéniquée forte et une mèche de gaze iodoformée, bourre la brèche osseuse. Une autre mèche est introduite dans le conduit auditif externe. Le pavillon remis en place est maintenu par deux points de suture aux crins de Florence en haut et deux en bas. Pansement : gaze iodoformée, ouate, bande. Durée de l'opération : trente minutes environ.

Les suites opératoires ont été bonnes ; la température, dès le lendemain, a baissé à 37°2.

Au huitième jour, la mèche est enlevée ainsi que les points de sutures, Un peu de suintement. Une nouvelle mèche peu serrée est introduite dans l'ouverture et laissée 4 à 5 jours — pas d'écoulement par le conduit auditif. — Au bout de ce temps, pansement à plat renouvelé toutes les semaines environ. Cautérisation de quelques bourgeons charnus au nitrate d'argent.

Le malade sort le 20 juin complètement cicatrisé, mais ayant toujours une petite teinte sub-ictérique. Depuis, le malade n'a pas été revu. L'ouïe était en partie revenue.

Observation II

Otite moyenne purulente aiguë et mastoïdite gauche

Le nommé R..., âgé de 53 ans, palefrenier, entre à l'hôpital Bichat, salle Jarjavay, lit n° 11, le 10 août 1894, dans le service du professeur Terrier.

Il y a huit jours le malade fut pris d'un frisson très intense ; il se coucha et ressentit des élancements douloureux dans l'oreille gauche. Il prétend n'avoir souffert à ce moment d'aucun mal de gorge, et l'auscultation, pratiquée à son entrée à l'hôpital, ne révèle aucun signe pulmonaire qui puisse faire penser à une affection aiguë quelconque du poumon.

Il n'y a eu aucun écoulement par l'oreille. Depuis trois ou quatre jours, le malade est pris tous les matins d'épistaxis ; il prétend avoir la fièvre tous les soirs. Rien du côté de l'abdomen, aucune douleur ni gargouillement dans la fosse iliaque droite.

A l'examen, le malade présente un point douloureux fixe sur l'apophyse mastoïde du côté gauche, avec léger empâtement de cette région. Lorsqu'on exerce des tractions sur le

pavillon de l'oreille, on ne réveille aucune douleur dans le conduit. Bourdonnements d'oreille intermittents.

Antécédents. — Pas de syphilis ; a contracté en Afrique, en 1864, la fièvre intermittente.

Examen au spéculum. — On trouve un conduit auditif externe rétréci et encombré de masses cérumineuses sèches. La paroi postérieure est rouge, injectée, douloureuse par l'exploration au stylet. On aperçoit le tympan gris et bombé surtout dans sa partie antérieure ; il est extrêmement douloureux à l'exploration.

En palpant l'apophyse mastoïde, on trouve un empâtement diffus, mais il n'y a aucune modification des téguments à la vue.

En arrière du conduit auditif, dans une région qui répond à l'antre, siège une douleur très aiguë, parfaitement limitée ; le reste de l'apophyse mastoïde jusqu'au sommet est douloureux, mais à un bien moindre degré.

L'ouïe est très diminuée de ce côté.

Le 13 au soir, température : 38°8.

Évidement pétro-mastoïdien, le 14 septembre 1894 Le malade est endormi par la méthode mixte : bromure d'éthyle et chloroforme. Après brossage et lavage soigneux de la région et du conduit auditif externe, nous pratiquons une incision dans le sillon post-auriculaire remontant à l'insertion du pavillon de l'oreille et descendant sur le sommet de l'apophyse mastoïde. Hémostase à l'aide de trois ou quatre pinces. Décollement à la rugine en arrière du périoste, en avant du conduit auditif. L'oreille rabattue, avec la gouge et le maillet, nous évidons au niveau de l'antre dans l'étendue d'un centimètre environ. A peine les lamelles osseuses superficielles sont-elles détachées qu'on voit sourdre le pus. L'antre est curetté. Le protecteur placé dans l'antre pénètre facilement dans l'aditus. Cette cavité est touchée avec une solution de sublimé au 1/1000. Tamponnement avec une lanière de gaze iodoformée de l'antre : une autre lanière bourre le conduit auditif externe et est destinée à lui garder sa forme.

Ligature à la soie de trois petits vaisseaux. L'oreille est

remise en place et maintenue par cinq points profonds aux crins de Florence : 3 au-dessus de la mèche et 2 au-dessous.

On ajoute un point superficiel en haut. Pansement : gaze iodoformée, ouate stérilisée et hydrophile, bande. Durée de l'opération : 45 minutes.

15 septembre. — Toute douleur a cessé ; le malade a bien dormi, il demande à manger. Température : 37°2 — 37°4.

16 septembre. — Le malade a eu deux épistaxis. 38° le soir, pas de douleur. 0 gr. 50 de sulfate de quinine. Les saignements de nez ne se reproduisent plus et la température baisse.

17 septembre. — Le pansement est défait.

Réunion de la plaie. Aucun suintement. Deux points de sutures ayant coupé, sont enlevés, retiré un peu de la mèche postérieure, changé celle du conduit. Aucune sensibilité de la région. Le malade se lève sans permission et sort même dehors.

20 septembre. — Pansement : un peu d'érythème iodoformé. Ablation des points de sutures, réunion. Retiré la mèche postérieure, mis un drain. Pansement humide avec compresses imbibées d'une solution de sublimé. Le malade ne souffre pas.

21 septembre. — Suintement, moins de rougeur, retiré le drain, remis une mèche à la place; pansement avec lint boriqué et vaseline. Le soir, le malade ayant eu un peu d'élévation de température, 38°, le pansement est refait ; on remet un drain à la place de la mèche ; pansement avec compresses sublimées, sulfate de quinine 0 gr. 50 centigr.

22 septembre. — La température a baissé, 37°4, pansement à plat après ablation du drain.

23 septembre. — Pansement à la gaze iodoformée.

27 septembre. — Le malade, présentant un peu de rougeur causée par l'iodoforme, pansement au salol.

4 octobre. — Cautérisation au crayon de nitrate d'argent de bourgeons charnus ; pansement salolé.

11 octobre. — Il reste un petit trajet fistuleux que nous touchons au chlorure de zinc.

19 octobre. — Le malade part à Vincennes, n'ayant comme pansement qu'un peu d'ouate et de collodion au niveau de sa cicatrice.

La montre est entendue presque à la distance normale.

Observation III

Antro-mastoïdite droite avec abcès sous-périostique.

Mme G... Lina, âgée de 32 ans, cuisinière, entre le 14 octobre 1894, à l'hôpital Bichat, salle Chassaignac, lit n° 22, service du professeur Terrier.

Antécédents.— Père mort, à 66 ans, d'une affection chronique de poitrine. Mère âgée de 70 ans, bien portante. Un frère et une sœur âgés l'un de 10 ans, l'autre de 11 ans, morts de convulsions ? Une autre sœur morte de fièvre typhoïde à 9 ans ; une autre encore morte à 25 ans de phtisie consécutive à une tumeur blanche tibio-tarsienne.

Jamais de maladies graves étant jeune. Gourme dans l'enfance. Réglée à 15 ans 1/2 régulièrement ; quelques pertes blanches.

Pas d'enfants, ni fausse couche.

Il y a 9 ans, a reçu un coup de coude dans le sein gauche ; élancements de temps en temps ; il y a 2 ans 1/2 s'est aperçue au niveau du sein d'une petite grosseur, douloureuse, qui fut traitée par des pommades et l'iodure de potassium. Elle avait alors un bouton à la lèvre supérieure et sur le pubis? Soignée à l'hôpital Beaujon par la compression, puis enfin ouverture de la tumeur en décembre 93. Au bout de six mois, elle était reparue et avait la grosseur d'une noix. La malade entre à la Maison Municipale de santé le 12 juillet, est opérée (ablation de la tumeur) et en sort guérie au bout de 12 jours.

Le 13 juillet, lendemain de l'opération, à la suite de vomissements causés par le chloroforme, elle ressentit subitement « quelque chose qui lui montait dans la tête et qui a craqué dans l'oreille droite. » Injections boriquées dans l'oreille qui calmèrent un peu les douleurs. Antipyrine. Intermittence des douleurs qui cessèrent pendant trois semaines, mais elle conserva toujours dans l'oreille des bourdonnements, des sifflements et des coups de marteau.

Il y a un mois, trois ou quatre jours avant ses règles, elle fut

prise de douleurs dans l'oreille et la tête avec vertiges; la malade ne pouvait se tenir debout et vomissait fréquemment. Bien que les douleurs généralisées fussent moins violentes au bout de 4 jours, il persista une douleur fixe derrière l'oreille.

Le 9 octobre, encore avant ses règles, un gonflement se montra derrière l'oreille droite, avec douleurs et élancements; faiblesse dans les jambes. Un pharmacien lui applique une mouche derrière l'oreille et un médecin lui ordonne de la quinine, d'ailleurs sans résultat.

Depuis le 9, la malade ne dort pas, elle se plaint de bourdonnements, de sifflements et de coups de marteau. Aucun écoulement par l'oreille.

Examen, le 13 octobre 1894. — Le conduit auditif externe du côté droit ne présente rien d'anormal, il n'est pas douloureux. Au spéculum on aperçoit le tympan blanc et légèrement bombé avec une petite vascularisation vers le cadran postéro-inférieur.

L'apophyse mastoïde est le siège d'un gonflement assez intense avec œdème et sensation de fluctuation.

Un point extrêmement douloureux répond à la région de l'antre ; le reste de l'apophyse est moins douloureux. La peau est un peu rouge et luisante.

Le repli rétro-auriculaire est moins marqué.

Diminution très sensible de l'acuité auditive du côté droit.

Côté gauche normal.

La malade présente sur la poitrine et le dos une roséole.

Evidement pétro-mastoïdien le 15 octobre 1894.

La malade est endormie par l'anesthésie mixte : bromure d'éthyle et chloroforme.

Le champ opératoire rasé et soigneusement lavé ainsi que le conduit auditif externe, incision des parties molles dans le pli rétro-auriculaire commençant à la partie supérieure de la conque et se terminant au sommet de l'apophyse mastoïde. Hémostase facile à l'aide de quelques pinces. Le bistouri, repassé dans l'incision, fend le périoste jusqu'à l'os : il s'écoule alors une certaine quantité d'un pus jaune verdâtre. Le périoste, qui est décollé,

est facilement refoulé à la rugine d'un côté et de l'autre et l'oreille rabattue.

La surface osseuse dénudée laisse apercevoir de petits pertuis immédiatement en arrière du conduit auditif osseux.

On attaque à quelques millimètres en arrière du bord postérieur de ce conduit et juste au-dessous de la crête qui limite ce conduit supérieurement à la gouge et au maillet, la partie qui répond à l'antre. Après avoir fait sauter quelques millimètres d'os, on tombe dans l'antre qui est trouvé fongueux avec une petite quantité de pus sanguinolent. La brèche osseuse est agrandie inférieurement ; les cellules mastoïdiennes voisines sont remplies également par des fongosités qu'on enlève avec la curette ; la cavité de l'antre est également curettée avec soin ; un stylet introduit vers l'aditus montre ce conduit rempli de masses molles. Après avoir introduit le protecteur, nous faisons sauter sa paroi antérieure à la gouge et au maillet jusqu'au voisinage de la caisse, puis nous curettons. On touche toute la brèche osseuse avec un tampon imbibé de chlorure de zinc à 10/100 et l'on bourre avec une mèche de gaze iodoformée.

L'oreille est remise en place et suturée par trois points aux crins de Florence au-dessus de la mèche et deux points au-dessous.

Pansement : poudre d'iodoforme, gaze iodoformée, ouate hydrophile et ordinaire maintenue par une bande.

Durée de l'opération : 35 minutes.

Suites opératoires. — Le lendemain et les jours suivants, l'état de la malade est excellent ; température normale, aucune douleur.

Le 8e jour, 23 octobre, le pansement défait, on ne trouve aucun suintement ; la plaie est complètement réunie. Les points de suture sont enlevés et on attire un peu de la mèche postérieure qu'on résèque. Nouveau pansement à la gaze iodoformée.

Six jours après, le 29 octobre, le pansement est refait, il n'y a pour ainsi dire pas de suintement ; on retire encore un peu de la mèche.

Quatre jours après, le 2 novembre, 3e pansement, ce qui reste

de la mèche est complètement enlevé. Il ne reste qu'un petit pertuis bordé par un bourgeon à la partie inférieure, qu'on réprime au crayon de nitrate d'argent. On refait un pansement en introduisant à l'aide d'un stylet un peu d'une fine mèche de gaze iodoformée dans la fistule. La malade quitte l'hôpital le même jour, en parfait état.

Le 6 novembre, c'est-à-dire 22 jours après l'opération, elle revient se faire panser. La mèche est sortie ; tout est cicatrisé. Toute la partie supérieure de l'incision est absolument invisible, seule la partie inférieure se voit sous forme d'une ligne un peu rouge. Pour protéger cette dernière, on applique dessus une petite bande de gaze iodoformée maintenue par un peu de collodion.

L'ouïe de la malade est maintenant normale du côté droit.

Le 14 novembre. — La malade revient à Bichat, à la consultation des oreilles. Le collodion s'est détaché et la cicatrisation est absolument parfaite.

A l'examen au spéculum, le tympan est normal.

L'acuité auditive mesurée au diapason montre que l'audition est semblable des deux côtés.

Observation IV

Otite moyenne purulente aiguë avec antro-mastoïdite gauche

Le nommé H..., Désiré, âgé de 43 ans, palefrenier, entre le 9 janvier 1895 à l'hôpital Bichat, salle Jarjavay, n° 17 bis, service du professeur Terrier.

Il y a sept semaines, étant au Bastion 29, où il avait été soigné pour un érysipèle de la face durant quinze jours, le malade ressentit des bourdonnements et des douleurs dans l'oreille avec irradiations à tout le côté de la tête, comme si on lui donnait des coups de marteau.

Dès le début, se montra un petit gonflement douloureux en arrière de l'oreille ; frissons répétés.

L'oreille n'a commencé à couler qu'il y a quatre semaines ; écoulement couleur jaune blanc qui n'a pas fait diminuer les douleurs ; mais la tumeur mastoïdienne est devenue moins volumineuse. Puis l'écoulement devint moins abondant et la grosseur mastoïdienne augmenta.

A l'examen, nous trouvons derrière l'oreille gauche une tuméfaction diffuse ; le pli rétro-auriculaire n'est pas effacé ; le gonflement s'étend surtout en arrière de la mastoïde.

La peau est un peu rouge, tendue à la palpation, douleur diffuse, surtout marquée au niveau de l'antre. Sensation de fluctuation.

L'examen au spéculum montre le conduit auditif encombré de pus.

Après nettoyage avec des tampons d'ouate, on aperçoit une gouttelette de pus au niveau d'une perforation petite siégeant à la partie inférieure du tympan.

État général assez bon.

Depuis le début des accidents, l'acuité auditive est très diminuée du côté gauche.

Évidement pétro-mastoïdien le 11 janvier 1895. Anesthésie mixte : bromure d'éthyle et chloroforme.

Après antisepsie complète du champ opératoire, nous incisons dans le pli rétro-auriculaire, de l'attache supérieure du pavillon au sommet de la mastoïde, coupant jusqu'à l'os. Le périoste est refoulé à la rugine, l'oreille rabattue et la mastoïde attaquée au niveau de l'antre. A une profondeur d'un demi-centimètre, nous trouvons du pus en assez grande quantité dans cette cavité qui est convenablement évidée et curettée. L'exploration de l'aditus montre ce conduit large, sans fongosités ; quelques coups de gouge assurent sa libre communication avec la caisse. Après avoir touché la brèche osseuse avec un tampon imbibé d'une solution forte d'acide phénique, nous y introduisons une mèche de gaze iodoformée. Une autre mèche remplit le conduit auditif préalablement nettoyé. Hémostase facile. Cinq points de sutures aux crins maintiennent l'oreille en place. Pansement : gaze iodoformée, ouate et bande.

Durée de l'opération : 30 minutes.

Suites opératoires. — Aucune température, aucune douleur,

les jours qui suivent l'intervention ; le malade est très soulagé.

Au 8e jour le pansement est défait ; réunion de la plaie ; ablation des points de suture. On retire un peu de la mèche.

Six jours après, la mèche est complètement supprimée ; pansement à plat. L'écoulement par le conduit a tout-à-fait disparu.

Pansement tous les 6 à 8 jours et cautérisation de quelques bourgeons charnus. Un peu de suintement épais.

Vers le quinzième jour, le malade a un peu de grippe. Sa température monte le soir à 38° pendant deux jours : purgation et sulfate de quinine et tout rentre dans l'ordre. Vingt-quatre jours après l'opération, il ne reste plus qu'un petit pertuis au niveau du drainage.

Enfin, le 14 février, le malade quitte l'hôpital complètement guéri. Audition normale.

Observation V

Ostéite tuberculeuse de l'apophyse mastoïde, sans lésion de la caisse.

La jeune Suzanne S..., âgée de 3 ans, entre le 20 février 1895, à l'hôpital Bichat, salle Chassaignac, lit n° 7 bis, service du professeur Terrier.

On n'a aucun renseignement sur cette enfant presque abandonnée. Impossible de savoir à quand remontent les accidents qu'elle présente.

A l'examen, nous trouvons en arrière de l'oreille droite, au niveau de l'apophyse mastoïde, une tuméfaction énorme, s'étendant en avant jusqu'au sillon rétro-auriculaire, en arrière jusqu'à l'insertion occipitale du sterno-cleido-mastoïdien. La peau est rouge, violacée, présentant un orifice fistulaire vers la partie inférieure de la mastoïde, à un centimètre et demi du sillon auriculaire il s'en écoule un liquide jaune citrin.

La peau tendue, dans tout le reste de la tuméfaction, est très-amincie au niveau de la fistule. Fluctuation très nette à cet endroit,

Toute cette région paraît sensible et arrache par le palper des pleurs et des cris à la petite malade.

A l'examen au spéculum : conduit auditif et tympan normaux ; aucun écoulement ; pas de fièvre.

Évidement pétro-mastoïdien le 22 février.

L'enfant est anesthésiée par le chloroforme. Après nettoyage soigneux de la région, nous pratiquons une incision jusqu'à l'os, dans le pli rétro-auriculaire, descendant un peu plus bas que le sommet de la mastoïde. Il s'écoule un peu de pus séreux. Le périoste est trouvé décollé et l'apophyse est plus ou moins dénudée sur une assez grande partie de son étendue. A la gouge et au maillet, nous ouvrons l'antre ; celui-ci est grand et en large communication par sa partie inférieure avec le reste de l'apophyse mastoïde dont les cellules sont détruites, ainsi que sa paroi postérieure. Sur le protecteur, nous faisons sauter le pont osseux reliant l'antre à la pointe, convertissant le tout en une vaste cavité. Nous avons soin de nous tenir assez loin du bord postérieur du conduit pour ne pas intéresser le nerf facial.

Après cette ablation, nous apercevons très nettement, au fond de la plaie, le sinus latéral. Toutes les parties d'os malade sont soigneusement enlevées et une mèche de gaze bourra la brèche osseuse.

L'oreille est ensuite suturée par quatre points avec des crins. Pansement : Gaze iodoformée, ouate et bande.

Durée de l'opération : 35 minutes environ.

Suites opératoires. — Aucune fièvre ; la petite malade est gaie et joue dans son lit dès le lendemain.

Le 2 mars, au huitième jour, ablation des fils. On retire un peu de la mèche. Réunion parfaite de la plaie.

Cinq jours après, *le 7 mars*, la mèche est retirée et remplacée par une autre.

Pansement tous les cinq à six jours en changeant la mèche.

Le 21me jour, pansement à plat après ablation de la mèche et cautérisation au nitrate d'argent de quelques bourgeons charnus.

26 mars. — Après avoir enlevé le pansement on trouve une cicatrisation complète. C'est à peine s'il existe en bas et en arrière une petite dépression.

ÉVIDEMENT PÉTRO-MASTOIDIEN AVEC OUVERTURE LARGE DE LA CAISSE

Observation VI

Otite moyenne chronique suppurée et mastoïdite droite

Le jeune Fernand G..., âgé de 5 ans, entre le 21 mars 1894 à l'hôpital Bichat, salle Chassaignac, service du professeur Terrier.

Enfant nourri au biberon jusqu'à l'âge de quinze mois. Pas de retard de la dentition. Pour la parole, cependant, il a été un peu arriéré, et aujourd'hui encore, il prononce mal. Bien qu'intelligent, l'enfant a toujours été maussade, n'aimant pas à parler ni à jouer avec ses camarades.

Au mois d'avril 1893, a eu un écoulement de l'oreille droite qui a duré 18 jours environ (traitement : injections et poudre d'acide borique). Pas de douleurs.

Il y a un mois, l'écoulement de l'oreille droite a recommencé, cette fois-ci accompagné de douleurs. Ces signes ont persisté depuis. Traitement : Injections et poudre d'acide borique. Il y a 15 jours, a eu la rougeole. Le 19 mars apparut une tuméfaction derrière l'oreille malade ; celle-ci fut décollée en même temps que les douleurs devenaient plus vives. Deux jours après, la tuméfaction commença à diminuer.

Le petit malade nous est amené le 21 mars.

A l'examen, on constate qu'il existe une petite tuméfaction en arrière de l'oreille ; l'apophyse mastoïde est empâtée ; la douleur à la pression est surtout marquée immédiatement derrière le sillon de l'oreille et en un point qui répond en arrière et un peu au-dessus

du conduit auditif ; de là, elle s'étend un peu, cernant le conduit. Pas de rougeur de la peau.

Sensation de fluctuation profonde et d'œdème.

Écoulement abondant de pus fétide par le conduit. Après lavage, on aperçoit au spéculum le conduit rétréci et macéré, laissant voir imparfaitement la caisse tapissée de masses bourgeonnantes.

L'audition est très diminuée de ce côté, l'enfant n'entend la montre qu'à douze centimètres environ. Perception osseuse intacte.

Évidement pétro-mastoïdien avec ouverture large de la caisse, le 24 mars.

Anesthésie mixte par le bromure d'éthyle et le chloroforme. Après nettoyage de la région et du conduit auditif externe, incision commençant au-dessus du conduit, descendant en arrière de lui dans le sillon, pour finalement tomber verticalement sur l'apophyse mastoïde. Décollement à la rugine du périoste sous la lèvre antérieure de l'incision, rejet en avant avec le périoste de la paroi postérieure du conduit qui est sectionnée, ce qui permet d'avoir le conduit auditif osseux entièrement sous les yeux, le pavillon étant bien rabattu. Le périoste est également décollé au niveau de la lèvre postérieure de l'incision qui est maintenue écartée. Avec la gouge et le maillet, ablation de la lame osseuse qui recouvre l'antre ; celui-ci est trouvé agrandi, rempli de fongosités qui se poursuivent dans les cellules mastoïdiennes immédiatement au-dessous. Après ablation de ces parties malades, on arrive sur le sinus latéral qu'on aperçoit au fond de la plaie. On curette et on procède à l'évidement de l'aditus sur le protecteur ; mêmes lésions.

Nous pénétrons alors dans la caisse où nous enlevons aussi à la curette des masses fongueuses et purulentes.

Cette brèche osseuse en fer à cheval, bien nettoyée, est touchée avec une solution phéniquée à 20 o/o. Une mèche de gaze iodoformée bourre en arrière l'évidement de la mastoïde et de l'aditus ; une autre mèche est placée en avant, par le conduit membraneux préalablement fendu sur sa paroi postérieure jusque dans la caisse.

Deux crins maintiennent en place l'oreille aux deux extrémités de l'incision.

Pansement : Gaze iodoformée, ouate et bande.

Durée de l'opération : 40 minutes.

Suites opératoires. — Aucune réaction à la suite de l'opération. Température normale.

Au huitième jour, le pansement est retiré, les points de suture enlevés, la mèche postérieure attirée au dehors et raccourcie. La mèche antérieure est remplacée par une autre.

Cinq jours après, nouveau pansement ; pas de suppuration ; la mèche postérieure est changée.

Le dix-septième jour, l'enfant quitte l'hôpital, mais il revient se faire panser environ tous les cinq jours. Quelques bourgeons charnus sont brûlés au crayon de nitrate d'argent. Pansement à plat, à peine un léger suintement.

Trente jours après l'opération, la plaie est complètement réunie ; il ne reste plus à la partie moyenne de l'incision qu'une petite croûte de quelques millimètres.

L'enfant, qui était morose, et ne jouait pas, a totalement changé de caractère ; il est vif, joyeux et en état de santé parfaite.

L'audition est aussi améliorée, car l'enfant entend maintenant la voix chuchotée à la distance normale.

Le 9 mai. — Nous revoyons l'enfant à la consultation. L'opération est à peine visible. Au spéculum nous apercevons au fond du conduit auditif la caisse complètement cicatrisée.

L'audition est aussi bonne que possible.

Observation VII

Otite moyenne purulente chronique droite datant de l'âge d'un an.

La nommée S..., Eugénie, âgée de 14 ans 1/2, culottière, entre le 2 mai 1894, à l'hôpital Bichat, salle Chassaignac, service du professeur Terrier.

Comme maladies antérieures, nous relevons la rougeole, la variole et la coqueluche.

A l'âge d'un an, au moment où elle a fait ses dents,

raconte la mère, a commencé un écoulement par les deux oreilles. Quelque temps après, rougeole qui ne modifia en rien l'écoulement.

La mère a actuellement un autre enfant âgé de 13 ans qui a les deux oreilles qui coulent.

Les deux aînés ont également eu de l'otorrhée des deux côtés, mais l'écoulement a cessé vers l'âge de 5 à 6 ans.

Chez la malade, vers l'âge de 5 à 6 ans aussi, l'écoulement, au lieu de s'arrêter complètement, n'a cessé que pour l'oreille gauche. L'écoulement de l'oreille droite ne s'est jamais arrêté plus de deux ou trois jours. Jamais de douleurs ; ne se plaint que de démangeaisons.

Examen au spéculum, le 2 mai. — L'oreille gauche présente un tympan légèrement enfoncé.

L'oreille droite est obstruée par du pus clair jaunâtre et sentant très mauvais. Après lavage, on aperçoit au fond du spéculum une surface rouge, recouverte de mucosités. L'examen à l'aide du stylet indique qu'il s'agit de la caisse ; le tympan est presque complètement détruit et n'est plus représenté que par quelques bourgeons charnus à la partie inférieure.

La recherche de l'acuité auditive faite avec le diapason et la montre, dénote une légère diminution du côté gauche ; à droite, le tic-tac de la montre n'est perçu qu'au contact de l'oreille.

Le diapason vertex indique également une diminution de transmissibilité osseuse de ce côté. La montre appliquée en avant et en arrière n'est pas entendue.

Évidement pétro-mastoïdien avec ouverture large de la caisse, le 8 mai 1894. La malade est endormie par la méthode mixte, bromure d'éthyle et chloroforme. Après nettoyage de toute la région, incision courbe de cinq centimètres environ dans le pli rétro-auriculaire venant finir sur l'apophyse mastoïde ; section du conduit auditif, décollement du périoste à l'aide de la rugine. Le pavillon est fortement maintenu en avant. Évidement de l'antre à la gouge et au maillet : celui-ci est rempli de fongosités. Sur le protecteur on fait sauter la paroi antérieure de l'aditus et l'on arrive dans la caisse agrandie supérieurement par l'ablation du mur de la logette. Toutes les fongosités de cette brèche osseuse sont curettées et tou-

chées avec une solution phéniquée forte. Une mèche de gaze iodoformée tamponne en arrière l'antre et l'aditus, une autre après section longitudinale du conduit membraneux est introduite par celui-ci jusque dans la caisse. L'oreille est ramenée en place et maintenue par cinq points de suture au crin.

Pansement : gaze et ouate.

Durée de l'opération : 35 minutes environ.

Suites opératoires. — Le lendemain, le pansement étant un peu serré, est refait dans ses parties superficielles.

14 mai. — Ablation des points de suture. La mèche postérieure est attirée un peu au dehors et coupée. Réunion de la plaie.

20 mai.— On retire encore de la mèche postérieure et on change l'antérieure.

24 mai. — La mèche postérieure est enlevée ; il reste à ce niveau un petit orifice que bordent deux gros bourgeons charnus : Cautérisation au crayon de nitrate d'argent. Pansement à plat. La mèche du conduit est renouvelée.

La malade sort de l'hôpital après 17 jours. Elle entend parfaitement même la voix chuchotée.

27 mai. — Elle revient se faire panser. Nouvelle cautérisation au nitrate d'argent d'un petit bourgeon charnu. Renouvellement de la mèche antérieure.

31 mai et 6 juin. — Pansements et cautérisations qui sont répétés les 10, 14, 18 et 22 juin ; il existe à peine un petit suintement en arrière ; quant à la mèche qui pénètre dans la caisse elle est presque sèche.

24 juin. — La malade vient se faire panser pour la dernière fois ; tout est guéri.

27 juin. — Examen à la consultation :

Au spéculum : le conduit auditif est légèrement déprimé à la partie supérieure, mais laisse cependant voir la caisse dont la cicatrisation est complète.

Le diapason est entendu à 20 centim. des deux côtés ; la conductibilité osseuse est intacte.

La malade, revue le 21 novembre 1894, est florissante de santé.

L'intervention n'a laissé pour ainsi dire aucune trace.

Observation VIII

Antro-mastoïdite droite consécutive à une otite moyenne purulente survenue dans la convalescence d'une fièvre typhoïde

Le nommé B..., âgé de 18 ans, journalier, entre le 6 mai 1894, à l'hôpital Bichat, salle Jarjavay, lit n° 20, service du professeur Terrier.

Le malade était entré auparavant, le 2 mars, dans le service du Dr Roques, pour une fièvre typhoïde qui aurait débuté huit jours avant.

Évolution très régulière.

Défervescence complète (37°) le 4 avril, a été traité par les bains froids.

Le 7 avril, température le soir 39° 6, ressent des douleurs dans l'oreille gauche où l'on constate un écoulement purulent. On lui fait des lavages boriqués.

Les 8, 9, 10 et 11 le tout persiste.

Le 14 avril, le malade ressent une douleur vive dans l'oreille droite qui se met à couler également.

Le 18 avril, l'écoulement du côté gauche cesse ; l'écoulement du côté droit continue jusqu'au 30 avril, où il cesse subitement, et la température atteint 39° puis redescend à la normale.

Le 4 mai au soir, la température remonte à 39°2. On constate alors que l'apophyse mastoïde est très douloureuse ; il y a des vertiges, des bourdonnements d'oreille, de la céphalée intense.

Le 5 mai au soir, température 40°4.

Le 6 mai, le malade passe en chirurgie.

L'état général pendant toute la durée de l'otite moyenne était excellent.

Rien à noter dans les antécédents héréditaires et personnels.

Examen au spéculum. — Le tympan est rouge ; à sa partie supérieure on aperçoit une perforation par où s'écoule le pus. Le conduit auditif est légèrement tuméfié.

Évidement pétro-mastoïdien avec ouverture de la caisse le 6 mai 94.

Le malade est endormi au bromure d'éthyle et au chloroforme. La tête reposant sur un coussin de sable, on procède à la toilette de la région opératoire. Nous pratiquons une incision courbe jusqu'à l'os dans le pli post-auriculaire, partant de la partie supérieure de l'attache du pavillon pour se terminer à la pointe de l'apophyse mastoïde.

Hémostase à l'aide de quelques pinces. Décollement à la rugine de tout le périoste qui recouvre l'apophyse.

Immédiatement en arrière du conduit auditif osseux, à cinq millimètres environ en arrière et un peu en haut, l'os est attaqué avec la gouge et le maillet. A une profondeur de 3 à 4 millimètres, on tombe dans l'antre ; celui-ci est rempli de quelques gouttes de pus concret et surtout de fongosités purulentes qui sont enlevées à l'aide de la curette. Les cellules mastoïdiennes sont friables surtout vers la partie inférieure de l'apophyse. La brèche osseuse est agrandie à la gouge dans cette direction, ouvrant d'autres cellules mastoïdiennes pleines de fongosités que la curette termine de nettoyer complètement. En faisant manœuvrer la curette cependant avec toute la précaution nécessaire, la table interne de l'apophyse ramollie est enlevée avec les fongosités et l'on aperçoit au fond de la plaie le sinus latéral facilement reconnaissable à sa couleur bleutée et à l'exploration au stylet.

En haut et en avant, vers l'aditus, l'os est également friable et rempli des mêmes fongosités, ce qui détermine à compléter l'intervention en sectionnant le conduit auditif externe. La paroi antérieure est enlevée à l'aide du protecteur et la brèche osseuse transformée en gouttière jusqu'au niveau de la caisse qui présente les mêmes lésions que l'antre. Toutes ces parties sont touchées à la solution phéniquée forte.

Après avoir fendu longitudinalement dans une petite étendue la paroi postérieure du conduit membraneux, une mèche de gaze bourre l'évidement osseux en arrière, une autre est introduite par le conduit jusque dans la caisse. L'oreille est ramenée en place et maintenue à l'aide de trois points de suture au crin en haut et deux en bas.

Pansement : gaze iodoformée, ouate et bande.

Durée de l'opération, 40 minutes.

Suites opératoires. — Le 9 mai, le pansement étant un peu traversé par un peu de sang, les couches extérieures sont changées. Le 13 au soir, le malade monte à 38°.

Le 14 mai, on enlève le pansement, la mèche postérieure est raccourcie, la mèche antérieure chargée. Ablation des points de sutures. Réunion complète de la plaie.

La température ne dépasse plus 37°.

Nouveaux pansements les 20, 24, 27, où l'on change les mèches et où quelques petits bourgeons sont touchés au nitrate d'argent.

Le malade *sort le 3 juin*, après ablation de la mèche postérieure et pansement à plat. Cautérisation de bourgeons exubérants.

Le malade vient se faire panser deux ou trois fois.

Le 13 juin, tout est cicatrisé.

Il est examiné à la consultation le *27 juin*. Au spéculum, le conduit auditif est normal ; la caisse est tapissée par un tissu de cicatrice.

Le diapason est entendu également des deux côtés à 20 centimètres environ. La perception osseuse est intacte des deux côtés.

Observation IX

Otite moyenne droite purulente chronique avec point douloureux au niveau de l'antre

Mlle Cécile N..., âgée de 15 ans, couronnière en perles, entre le 21 mai 1894 à l'hôpital Bichat, salle Chassaignac, lit n° 24, service du professeur Terrier.

Toute jeune a eu la rougeole. A trois ans, variole bien qu'ayant été vaccinée. A quatre ans, fièvre typhoïde.

Dès l'âge de 18 mois, pendant sa dentition, l'oreille droite a commencé à couler ; à la même époque, elle présenta un ganglion, sur la partie latérale gauche du cou, qui s'abcéda spontanément et dont il reste actuellement une cicatrice.

Vers l'âge de 2 ans 1/2, l'écoulement se tarit, mais l'enfant resta toujours sujette à des maux de gorge.

Pas de gourme.

Réglée à 12 ans.

A l'âge de 10 ans, elle est reprise d'écoulement purulent par l'oreille droite, en même temps qu'elle se plaint de souffrir de la gorge. On la conduit à la consultation de l'hôpital Trousseau, où pendant six semaines, une fois par semaine, on lui fait des cautérisations dans l'oreille, puis des badigeonnages à la teinture d'iode dans la gorge et où on l'opère un jour pour des végétations adénoïdes.

Mais l'écoulement d'oreille n'en persiste pas moins depuis ce moment, la malade se plaignant souvent d'élancements dans l'oreille et de maux de gorge, surtout au moment de ses règles.

Il y a huit jours, elle ressentit des douleurs devenant très vives par la palpation de l'apophyse et siégeant surtout au niveau de l'antre.

L'acuité auditive semble à peu près normale pour l'oreille gauche.

Elle est considérablement diminuée pour l'oreille droite malade qui ne perçoit faiblement le tic-tac de la montre qu'au contact du pavillon. La transmission osseuse est diminuée également de ce côté.

Le pharynx est rougeâtre, parsemé de petites granulations et de petits amas lymphatiques.

Examen de l'oreille gauche. — Le tympan est gris mat ; il n'y a pas de triangle lumineux ; il est un peu enfoncé.

Examen de l'oreille droite. — Elle est le siège d'un écoulement purulent extrêmement fétide. On aperçoit au spéculum un reste du manche du marteau ; le reste de la membrane tympanique est détruit et laisse voir la caisse, rouge, bourgeonnante, présentant des exsudats blanchâtres.

La trompe de ce côté ne paraît pas perméable.

Immédiatement en arrière de l'oreille, bien que la région mastoïdienne ne présente aucune modification à la vue, on réveille par la palpation une douleur très vive en un point qui répond à l'antre pétro-mastoïdien. Le reste de l'apophyse est un peu sensible.

Douleurs spontanées sur ce point.

Évidement pétro-mastoïdien avec ouverture large de la caisse, le 26 mai 1894. — La malade est anasthésiée par la méthode mixte bromure d'éthyle et chloroforme.

Après nettoyage complet de la région, la tête reposant sur un coussin de sable, incision courbe de cinq centimètres partant du sommet du repli postérieur de l'oreille pour aboutir à la pointe de l'apophyse mastoïde. Décollement du périoste et incision du conduit auditif; l'oreille est maintenue rabattue en avant. Avec la gouge et le maillet, ouverture de l'antre rempli de fongosités ; le protecteur introduit dans l'aditus, on fait sauter à la gouge la partie supérieure du bord postérieur du conduit auditif et après avoir détruit avec l'aide du protecteur le mur de la logette, on curette toute cette cavité attico-mastoïdienne qui contient des masses bourgeonnantes et du pus, principalement au niveau de la partie supérieure de la caisse. Dans le grattage avec la curette, la paroi postérieure très mince de l'antre pétro-mastoïdien est enlevée et l'on se trouve sur le sinus latéral facilement reconnaissable à sa couleur.

Toute cette brèche en fer à cheval est touchée avec une solution phéniquée forte. Hémostase de deux petites artérioles.

Une mèche de gaze iodoformée tamponne l'antre et l'aditus; une autre mèche pénètre dans la caisse par le conduit auditif externe que nous fendons longitudinalement dans l'étendue d'un centimètre par un coup de ciseau. L'oreille est remise en place et maintenue par trois points au crin de Florence en haut et deux en bas.

Pansement : gaze iodoformée et ouate maintenue par une bande de tarlatane.

Durée de l'opération : 30 minutes.

Suites opératoires. — Aucune réaction, la température reste à 37°.

3 juin. — Au 8e jour le pansement est enlevé; ablation des points de suture ; un peu de la mèche postérieure est retirée, on change celle du conduit. La réunion est parfaite, mais comme il existe un peu de rougeur au niveau de la suture causée par le pansement iodoformé, la malade est pansée avec du lint enduit de pommade à l'oxyde de zinc.

7 juin. — On retire encore de la mèche postérieure ; celle du conduit est changée ; peu de suintement.

Pansement à la gaze iodoformée, la rougeur ayant disparu.

12 juin. — La mèche postérieure est enlevée et remplacée par une autre qu'on enfonce peu profondément. Renouvellement de la mèche du conduit.

La malade entend déjà parfaitement, elle sort de l'hôpital au 17e jour de son opération.

16 juin. — La malade vient se faire panser. La mèche postérieure est supprimée ; on brûle au crayon de nitrate d'argent quelques petits bourgeons au niveau de l'orifice de sortie. Pansement iodoformé à plat. Une autre mèche est introduite dans le conduit auditif.

20 juin. - L'orifice de sortie de la mèche est presque cicatrisé. Un petit tampon d'ouate dans le conduit, qui est parfaitement sec. Pansement léger.

24 juin. — La malade revient se faire panser. Cicatrisation complète. Tout pansement est supprimé.

27 juin. — Elle vient à la consultation pour être examinée.

Au spéculum, le conduit auditif a conservé son calibre normal. On aperçoit la caisse tapissée par une cicatrice blanchâtre. Tout écoulement a disparu.

Le diapason est entendu des deux côtés à 20 centimètres environ.

La transmission par les os du crâne est égale des deux côtés.

Observation X

Otite moyenne aiguë suppurée avec antro-mastoïdite gauche

Georges R..., âgé de 17 ans, employé, entre le 25 mai 1894 à l'hôpital Bichat, salle Jarjavay, lit n° 20, service du professeur Terrier.

Antécédents héréditaires. — Nuls.

Antécédents personnels. — Tout jeune a eu la scarlatine et une angine couenneuse à quatre ans.

Il y a un an, a eu dans les fosses nasales droites une série de polypes muqueux pour lesquels il fut traité à la consultation spéciale de l'hôpital Bichat : ablation, cautérisation. Actuellement, il présente encore à droite un polype muqueux, accompagné d'une hypersécrétion pituitaire et d'un nasonnement léger. La respiration nasale est un peu gênée.

Il y a 10 jours, fut pris d'une angine avec frissons et difficulté de la déglutition. Traitement : gargarisme, quinine, pediluves sinapisés.

Deux jours après, guérison de l'angine, mais le malade ressentit une douleur dans l'oreille gauche, caractérisée par une simple tension au repos et se transformant en douleur véritable dans les mouvements de mastication ou simplement de la mâchoire. Bourdonnements continuels de l'oreille, hyperacousie, céphalée, ouïe diminuée, fièvre légère, agitation la nuit.

Le lendemain, les mêmes phénomènes sont accrus, sauf diminution légère de la fièvre. Le malade fait des injections boriquées.

Le jour suivant, écoulement sanguin assez abondant qui bientôt devient purulent. La douleur est un peu diminuée. Le malade raconte que ça lui fait glouglou dans l'oreille avec sensation de choc toutes les fois que la bouche est grandement ouverte.

Vingt-quatre heures après, vient à la consultation des oreilles, à Bichat, et éprouve quelques vertiges durant la marche.

Ces trois derniers jours, l'écoulement purulent a continué ; cependant les douleurs sont moins vives, mais s'irradient dans la tempe gauche.

Battements dans l'oreille gauche et dans les parties postéro-latérales de la tête. Quelques heures de sommeil. Appétit conservé.

Examen le 26 mai. — L'oreille gauche est le siège d'un écoulement purulent abondant. Quelques douleurs à la traction du pavillon. Le conduit auditif externe est un peu tuméfié. Le sillon auriculo-mastoïdien est conservé, mais la région mastoïdienne est légèrement empâtée et même en un point, vers le sommet de la mastoïde, vaguement rémittente. Par la pression digitale on détermine une douleur très vive immédiatement en arrière du conduit auditif, dans un endroit qui répond à peu près à l'antre.

Perte absolue de l'ouïe ; la montre contre le crâne n'est pas entendue. Fièvre légère le soir, 37°8.

Au spéculum, après nettoyage du conduit auditif externe avec des lavages boriqués et des tampons d'ouate, on aperçoit, à travers une vaste perforation du tympan, une masse rouge, bourgeonnante. Le conduit auditif externe est légèrement rétréci et sensible à la pression avec le stylet.

Évidement pétro-mastoïdien avec ouverture de la caisse, le 31 mai 1894. Anesthésie avec bromure d'éthyle et chloroforme. Le champ opératoire est nettoyé antiseptiquement. Une incision courbe de cinq centimètres environ, partant en haut au-dessus du conduit auditif et descendant en arrière de lui dans le sillon rétro-auriculaire, pour tomber verticalement vers le sommet de l'apophyse mastoïde.

Décollement à la rugine du périoste, rejet en avant de la paroi postérieure du conduit qui est maintenu écarté. L'incision des téguments aussi bien que du périoste saigne assez abondamment. Quelques pinces et un peu de compression arrêtent cette hémorrhagie.

Immédiatement en arrière du conduit osseux et au niveau de son bord supérieur, évidement avec la gouge et le maillet. L'antre peu profond est ouvert ; il renferme quelques fongosités saignantes qui sont curettées. Le stylet recourbé, montre l'aditus obstrué par des masses fongueuses, ce qui nous détermine à couper le conduit membraneux et à faire sauter sur le protecteur la paroi antérieure de l'aditus jusqu'à la caisse ainsi largement ouverte. Celle-ci après le curettage de quelques masses fongueuses est trouvée dénudée en plusieurs points.

Toute la brèche osseuse est touchée avec une solution phéniquée forte.

On bourre avec une mèche de gaze iodoformée l'antre et l'aditus.

Une autre mèche tapisse la caisse et sort par le conduit auditif externe fendu avec les ciseaux.

L'oreille est remise en place par trois points au crin au-dessus de la mèche et deux au-dessous.

Pansement : gaze iodoformée, ouate stérilisée et bande.

Durée de l'opération : 40 minutes.

Suites opératoires. — Le lendemain, le pansement un peu serré est défait. Le malade se plaint de mal à la gorge. Nous trouvons le pharynx un peu rouge ; en même temps, il existe de la rougeur au niveau de la plaie. Nous nous rappelons que pendant l'opération, notre aide avait exprimé un tampon imbibé d'une solution phéniquée forte dans la plaie. Cette solution a coulé par la trompe d'Eustache jusque dans le pharynx et a produit un véritable érythème. Nous appliquons un pansement humide boriqué que nous renouvelons pendant quelques jours.

Au bout de 4 à 5 jours, la rougeur et l'angine ayant disparu, nous remettons un pansement iodoformé. Le huitième jour les fils sont enlevés. Réunion de la plaie.

La mèche postérieure est retirée de plus en plus à chaque pansement ou changée ainsi que celle du conduit, et cela tous les 5 à 6 jours.

Le 29 juin. — Le malade sort de l'hôpital conservant encore un bout de mèche rétro-auriculaire et une mèche par le conduit.

Il revient se faire panser tous les quatre jours.

Le 7 juillet, la mèche postérieure est enlevée ; pansement à plat.

Le 11 juillet, tout est guéri, le malade ne porte plus qu'un peu d'ouate dans son oreille.

Revu le 18 juillet à la consultation. A l'examen au spéculum, on aperçoit vers la partie postérieure de la caisse une petite masse rouge formée par un bourgeon charnu ; celui-ci est cautérisé avec une solution de chlorure de zinc à 1/15. Le conduit auditif a conservé son calibre normal.

L'acuité auditive est un peu plus faible de ce côté que du côté opposé, ce que nous attribuons à la présence du bourgeon charnu. La perception osseuse est intacte.

Un polype muqueux des fosses nasales droites est enlevé à l'anse froide.

Nous avons revu le malade en septembre, il était complètement guéri.

Observation XI

Abcès mastoïdien avec séquestre consécutif à une otite moyenne chronique suppurée droite

La jeune M..., Augustine, âgée de 10 ans 1/2, entre le 3 novembre 1894, à l'hôpital Bichat, salle Chassaignac, lit n° 31, serviee du professeur Terrier.

Antécédents héréditaires. — Père et mère bien portants. Un frère de 12 ans et une sœur de 8 ans en bonne santé, n'ayant jamais présenté d'écoulements d'oreille, mais ayant eu des maux d'yeux.

Antécédents personnels. — Rougeole à quatre ans, puis gourme. A la suite a eu à droite du cou des abcès ganglionnaires qui ont percé spontanément et dont on voit encore la eicatrice.

Fièvre typhoïde à 7 ans, malade pendant trois mois. A la suite est survenu un écoulement fétide de l'oreille droite, écoulement qui a persisté depuis, ne cessant guère que pendant quelques jours Pas de douleurs.

Il y a 3 semaines, la petite malade a commeneé à se plaindre de l'oreille droite ; elle accusait une douleur en arrière du conduit auditif. En même temps, l'écoulement d'oreille eessa brusquement; ces douleurs étaient peu fortes. Elles se manifestaient en travaillant par des maux de tête et par des bourdonnements d'oreilles.

Depuis 8 jours, les douleurs ont augmenté, empêchant la petite malade de dormir ; le jour elle se plaignait continuellement.

Il y a 5 jours apparut un gonflement derrière l'oreille ; un médecin fut consulté qui prescrivit une pommade et des cataplasmes. Depuis 3 jours le gonflement a encore augmenté davantage et depuis 4 nuits, l'enfant ne goûte aueun repos. L'appétit a disparu et la fièvre se montre tous les soirs.

Aucun écoulement depuis le début des accidents.

Le 3 novembre, l'enfant nous est amenée à l'hôpital Bichat.

En l'examinant, nous trouvons, que la région mastoïdienne droite est le siège d'un gonflement énorme ; l'oreille est eomplète-

ment décollée et le sillon rétro-auriculaire a disparu principalement dans les deux tiers supérieurs. La peau est rouge, tendue, luisante.

A la palpation, on trouve que toute la partie gonflée est manifestement fluctuante, douloureuse, mais le maximum de la douleur se trouve surtout en arrière juste du conduit auditif externe.

La traction du pavillon ne paraît pas douloureuse.

Examen au spéculum. — Le conduit auditif externe membraneux est le siège d'un gonflement énorme qui ne permet pas d'introduire complètement le spéculum; au fond de celui-ci on aperçoit une fente linéaire représentée par l'accolement de la paroi antérieure à la paroi postérieure de ce conduit.

Cette exploration n'est pas très douloureuse.

Il est donc impossible de voir le tympan. L'oreille gauche est normale et n'a d'ailleurs jamais coulé.

L'acuité auditive mesurée avec la montre est considérablement diminuée pour l'oreille droite ; la montre n'est pas entendue au-delà de vingt centimètres. La montre appliquée sur le front semble être mieux entendue de ce côté.

Évidement pétro-mastoïdien avec ouverture large de la caisse, le 4 novembre 1894. La petite malade, dont la région a été la veille rasée et désinfectée, est endormie au bromure d'éthyle, puis au chloroforme.

Après nettoyage soigneux de la mastoïde et du conduit auditif externe, nous pratiquons dans le repli rétro-auriculaire une incision de quatre centimètres et demi commençant en haut à l'insertion supérieure du pavillon et quittant ce sillon pour venir aboutir sur le sommet de l'apophyse mastoïde.

Cette incision n'intéresse que la peau et les couches sous-jacentes. Deux à trois pinces hémostatiques sont placées sur les vaisseaux. Le bistouri ramené dans l'incision fend jusqu'à l'os. A ce moment, le périoste qui est soulevé, laisse échapper un petit verre à liqueur de pus jaune verdâtre extrêmement fétide. Le périoste est décollé sur toute la face externe de l'apophyse et la rugine ne sert guère qu'à décoller le conduit en avant qui est profondément coupé.

L'oreille étant rabattue, on constate que la face externe de l'apophyse est largement ouverte dans une étendue d'un centi-

mètre environ à partir de la moitié inférieure du conduit auditif. Cette ouverture, à bords anfractueux, met à nu les cellules mastoïdiennes inférieures qui sont détruites et remplacées par des fongosités saignantes et du pus. On curette soigneusement cette brèche osseuse dont se détache un séquestre assez volumineux; puis on touche avec une solution phéniquée forte. Nous apercevons au fond de la brèche le sinus latéral mis à nu, mais non ouvert.

A la gouge et au maillet, on procède à l'évidement de l'antre au lieu d'élection. Celui-ci est également agrandi et rempli de fongosités. Les deux brèches osseuses sont réunies en faisant sauter le pont osseux intermédiaire.

Puis un stylet recourbé, introduit par l'antre dans l'aditus, pénètre dans la caisse. A l'aide du protecteur on fait sauter la paroi externe de l'aditus. Cette cavité en fer à cheval est soigneusement curettée et l'on touche avec une solution de chlorure de zinc à 10/100. On tamponne en arrière la brèche mastoïdienne, l'antre et l'aditus avec une lanière de gaze iodoformée ; le conduit auditif membraneux très rétréci est fendu légèrement avec des ciseaux et l'oreille ramenée en place, on introduit par ce conduit une autre mèche de gaze iodoformée jusque dans l'intérieur de la caisse.

Trois points de sutures au crin de Florence sont placés au-dessus du tamponnement postérieur et deux au-dessous.

Pansement : gaze iodoformée sur toute la région, ouate hydrophile et bande.

Durée de l'opération : 50 minutes.

Suites opératoires. — Le lendemain de l'opération, la petite malade présente de la paralysie faciale légère : l'œil se ferme incomplètement et il y a un peu de larmoiement. La bouche est également déviée un peu du côté opposé.

11 novembre. — Au 8e jour, premier pansement. Très peu de suintement. Ablation des fils. Retiré un peu de la mèche postérieure ; changé celle du conduit auditif.

16 novembre. — Deuxième pansement, toujours peu de suintement. Retiré entièrement la mèche postérieure, remis une nouvelle ; changé celle du conduit.

20 novembre. — Pansement analogue. La petite malade quitte l'hôpital. Elle reviendra se faire panser tous les 4 ou 5 jours, Nous l'adressons à notre ami le Dr Mally pour faire examiner et soigner sa paralysie faciale.

Voici les renseignements qu'il nous donne à ce sujet :

« La petite malade se présente à notre examen le 7 décembre 1894, avec une paralysie faciale complète du côté droit, l'œil larmoyant, se fermant incomplètement lorsqu'on lui dit de fermer les deux yeux ; la moitié droite du front immobile, la bouche un peu asymétrique, ne parvenant pas à siffler ni à faire la moue, l'aile droite du nez un peu abaissée et l'ouverture de la narine droite notablement plus étroite que la gauche.

» Pas de douleurs, pas de troubles de la sensibilité.

» L'examen électrique dont le détail est représenté par le tableau suivant, indique une diminution de la contractibilité électrique aux deux sortes de courant, et non accompagnée de secousses lentes ni d'inversion polaire, ce qui exclut l'idée de dégénérescence et qui permet de porter un pronostic favorable ; si le tronc facial avait été intéressé au cours de l'opération, la dégénérescence eût été fatale.

	COURANT FARADIQUE		COURANT GALVANIQUE	
	Gauche	Droite	Gauche	Droite
Nerf facial.	10 cent.	9 cent.	13 élém. KFS > An FS.	18 élém. KFS = An FS.
Muscle frontal. . . .	10 »	9 »	8 » » »	10 » KFS = An FS.
Orbiculaire palpébral.	11 »	9 »	8 » » »	8 » KFS = An FS.
Orbiculaire des lèvres.	11 »	9 »	8 » » »	8 » KFS = An FS.
Grand zygomatique .	10 »	8 »	8 » » »	8 » KFS = An FS.
Carré du menton. . .	10 »	8 »	8 » » »	8 » KFS = An FS.

» Les chiffres se rapportant au courant faradique indiquent l'écartement des bobines d'un chariot de Dubois Raymond. Nous avons voulu noter le nombre d'éléments pour le courant galvanique, la lecture de l'intensité étant difficile à faire exactement pour un examen à la face.

» La résistance était à peu près égale à droite et à gauche. »

La jeune malade continue à se faire électriser deux fois par semaine.

7 décembre.— Pansement ; cautérisation de bourgeons charnus. — Remis une mèche postérieure, changé celle du conduit.

14 décembre. — Même pansement. La paralysie faciale est déjà très améliorée.

24 décembre. — Changé la mèche du conduit ; retiré la mèche postérieure ; pansement à plat. Cautérisation de quelques bourgeons charnus.

Pansements continués jusqu'au :

31 décembre. — Où la plaie rétro-auriculaire est complètement cicatrisée.

Le Dr Mally nous remet la note suivante :

« Le 29 décembre, on constate une très grande amélioration dans l'état fonctionnel de la face. L'orbiculaire des yeux permet de fermer la paupière ; l'œil est encore larmoyant, le front se plisse avec assez de facilité, la bouche est encore un peu paresseuse.

» Le 2 janvier 1895. On observe une amélioration fonctionnelle encore plus marquée.

» Le 12 janvier, la malade est guérie. »

Nous l'avons revue le 27 mars dans un état absolument parfait ; la cicatrisation de la caisse est complète et l'enfant entend fort bien de l'oreille droite.

Observation XII

Polype de la caisse avec otite moyenne chronique suppurée droite

Le jeune Ernest B..., âgé de 7 ans 1/2, entre le 14 novembre 1894, à l'hôpital Bichat, salle Jarjavay, lit n° 20 bis, service du Professeur Terrier.

Antécédents héréditaires. — Mère morte à 42 ans, probablement

de tuberculose. A eu six enfants; les cinq autres sont très bien portants.

Père ayant une bonne santé, n'a fait aucune grande maladie, sauf une fièvre typhoïde à 19 ans.

Antécédents personnels. — Jamais malade, l'enfant ne tousse pas et n'a jamais toussé. Il y a 3 ans, a été opéré à l'hôpital Saint-Denis d'une petite tumeur siégeant sur la ligne médiane du frontal dont la cicatrice est encore visible. Au bout de trois semaines, il est sorti de l'hôpital guéri.

Deux mois après apparut un écoulement par l'oreille droite. Cet écoulement, de coloration blanchâtre assez abondant, à la suite d'un choc ou d'un toucher quelconque devenait sanguin, mais non douloureux.

L'autre oreille coula aussi mais beaucoup moins.

Le petit malade vient à la consultation de l'hôpital Bichat le 31 octobre 1894.

Il présentait un écoulement purulent extrêmement fétide de l'oreille droite; à gauche léger suintement.

A l'examen du conduit auditif on aperçoit un gros polype rouge qui remplit tout l'orifice d'un gros spéculum de Toynbee. Ce polype saigne au moindre contact. Après avoir nettoyé soigneusement le conduit par des lavages boriqués et séché avec des tampons d'ouate, le petit malade est endormi au bromure d'éthyle et nous enlevons à l'anse froide le polype; sa base d'implantation est grattée avec une fine curette et touchée avec une solution de chlorure de zinc à 10 %. Cette petite opération détermine un écoulement de sang assez considérable. Pansement avec une mèche de gaze iodoformée.

Nous revoyons le malade à la consultation huit jours après 7 novembre. L'écoulement de l'oreille persiste; nouveaux lavages et nouveau pansement.

Le 14 novembre, il revient nous voir; la suppuration persiste toujours abondante et fétide. Le polype s'est reformé, visible sans l'aide du spéculum. Le petit malade entre alors à l'hôpital.

Examen de l'oreille droite. — Écoulement purulent fétide très abondant; après lavage du conduit et séchage avec de petits tampons d'ouate, on aperçoit dans le conduit auditif, en tirant

légèrement sur le pavillon, une masse charnue un peu bilobée qui remplit tout ce conduit.

Quand on introduit le spéculum on voit qu'à l'aide du stylet, il est facile de faire le tour de cette masse mobile dont le pédicule semble profond.

Cette exploration n'est pas très douloureuse, mais elle occasionne un léger saignement.

L'apophyse mastoïde est normale à la vue ; mais la pression digitale un peu forte y détermine un peu de douleur.

L'ouïe de ce côté est diminuée. La montre n'est entendue qu'à dix centimètres environ. Appliquée sur le front elle est bien entendue de l'oreille droite.

Examen de l'oreille gauche. — Léger suintement par cette oreille qui est mal tenue. Au spéculum la membrane tympanique est remplacée par une surface un peu rouge. Apophyse mastoïde normale, non douloureuse à la pression.

L'ouïe de ce côté est aussi un peu diminuée : la montre n'est entendue qu'à vingt centimètres environ. La perception osseuse semble intacte.

L'enfant paraît arriéré et peu intelligent.

Évidement pétro-mastoïdien avec ouverture large de la caisse, le 17 novembre 1894.

Le champ opératoire a été préalablement rasé et désinfecté par l'application de compresses au sublimé.

Le petit malade est endormi au bromure d'éthyle puis au chloroforme ; on procède à la toilette minutieuse de l'apophyse mastoïde, du pavillon et du conduit.

Incision de six centimètres, rétro-auriculaire, commençant en haut à l'attache du pavillon et se terminant au sommet de l'apophyse mastoïde.

Après avoir fendu la peau et les couches sous-jacentes, hémostase de quelques vaisseaux. Le périoste est ensuite incisé jusqu'à l'os. Décollement de ce périoste à la rugine, en arrière pour découvrir l'apophyse, en avant pour décoller le conduit auditif externe qui est sectionné et permet de rabattre l'oreille. On aperçoit alors le polype qui présente le volume d'un gros pois et qu'on enlève d'un coup de curette.

Immédiatement à quelques millimètres en arrière du conduit auditif osseux et tout à fait à sa partie supérieure, l'apophyse est attaquée à la gouge et au maillet dans une étendue de 1 centimètre carré environ. L'os présentant une dureté anormale semble être le siège d'ostéite condensante. Ce n'est qu'à quatre ou cinq millimètres de profondeur que l'antre pétro-mastoïdien est découvert ; il présente un volume qui admettrait un gros pois et est rempli de fongosités. Un stylet recourbé introduit dans l'aditus pénètre dans la caisse et montre ce conduit élargi.

Avec la gouge et le maillet, on enlève sur le protecteur la paroi externe de l'aditus, dure et épaisse. On peut alors curetter soigneusement et enlever les fongosités qui remplissent toute cette brèche ainsi que la caisse qui est entièrement dénudée. Il n'est pas trouvé trace d'osselets. Le mur de la logette est abattu de façon à nettoyer entièrement l'attique. Puis on touche avec une solution de chlorure de zinc à 1/10 et une solution de bichlorure.

Le conduit auditif membraneux est légèrement fendu sur la sonde cannelée. On bourre avec une mèche de gaze iodoformée l'antre et l'aditus ; cette mèche sort au niveau de l'incision postérieure. Une autre mèche de gaze est introduite par le conduit auditif et bourre toute la caisse.

L'oreille ramenée en place est maintenue à l'aide de trois points au crin au-dessus de la mèche et de deux points au-dessous.

Pansement : gaze iodoformée, ouate hydrophile et bande.

Durée de l'opération : 45 minutes.

Suites opératoires. — Premier pansement *le 25 novembre,* au huitième jour. Aucun suintement. Ablation des fils, réunion parfaite. On retire un peu de la mèche postérieure et un peu de celle du conduit.

30 novembre. — 2e pansement, un peu de suintement, léger érythème de la peau causé par la gaze iodoformée. On change la mèche postérieure et celle du conduit. Pommade à l'oxyde de zinc, puis par dessus gaze.

7 décembre. — 3e pansement. Suintement normal, la rougeur a disparu. On change la mèche postérieure et celle du conduit. Le petit malade quitte l'hôpital.

12 décembre. — Il vient se faire panser pour la 4e fois. Changé

les deux mèches. Cautérisation au crayon de nitrate d'argent des bourgeons au niveau de la mèche postérieure.

15 décembre. — 5e pansement ; le suintement est plus épais. Changé les deux mèches. Cautérisation de quelques bourgeons exubérants. Encore un peu d'érythème de la peau (iodoforme), pommade à l'oxyde de zinc et gaze salolée.

19 décembre. — 6e pansement. Changé les deux mèches. Cautérisation.

22 décembre. — 7e pansement. A peine de suintement. On retire la mèche postérieure et on panse à plat. Pommade à l'oxyde de zinc et gaze salolée.

26 décembre. — 8e pansement. Changé la mèche antérieure.

31 décembre. — 9e pansement. Cautérisation d'un petit bourgeon charnu.

4 janvier 1895. — Le malade est complètement guéri. Nous appliquons un peu de collodion pour protéger la cicatrice.

Nous revoyons l'enfant en février à a consultation. Il n'y a plus aucun écoulement, la caisse est entièrement cicatrisée.

L'acuité auditive est semblable des deux côtés.

CONCLUSIONS

I. — Le pus que peuvent renfermer les différentes parties de l'oreille moyenne doit être traité chirurgicalement comme partout ailleurs. L'opération consiste à aller chercher le pus dans des cavités osseuses à l'aide de la gouge et du maillet et constitue un véritable *évidement osseux*.

II. — Il est nécessaire de bien connaître la topographie de ces régions. Anatomiquement, elles se composent de la caisse du tympan et de son contenu : osselets, articulations, ligaments, muscles ; d'une partie très importante de la caisse, l'attique, où des suppurations peuvent s'invétérer au milieu des poches muqueuses qu'elle renferme ; enfin de la région mastoïdienne qui comprend, outre les cellules mastoïdiennes proprement dites, une cellule constante, l'antre pétro-mastoïdien, en communication avec la caisse par un étroit canal : l'aditus.

III. — Nous avons pratiqué l'évidement pétro-mastoïdien soixante fois sur le cadavre : quarante fois sur l'adulte et vingt fois sur l'enfant. Nous avons fait des coupes nombreuses pour nous renseigner sur la situation exacte des différents organes que l'on est exposé à rencontrer. Les anomalies appartiennent exclusivement à l'âge adulte. D'une façon générale, l'antre pétro-mastoïdien est constant;

sa situation varie peu ; cependant il est quelquefois porté très en avant, ce qui peut exposer à la blessure du sinus latéral.

Le plus important, pour nous, est la détermination du trajet du nerf facial. Nous avons fait des coupes variées pour nous bien assurer de sa situation dans son massif osseux.

IV. — Il est dangereux de s'attarder à des moyens qui ne sauraient procurer la guérison radicale dans les suppurations de l'oreille moyenne. Quand cela aura été reconnu nécessaire, il ne faudra pas craindre de pratiquer *l'évidement pétro-mastoïdien* : Quand il y a abcès rétro-auriculaires, quand la mastoïde est douloureuse et gonflée, quand il y a abaissement de la paroi postéro-supérieure du conduit auditif, quand il y a fièvre, maux de tête ; et de recourir à *l'évidement pétro-mastoïdien avec ouverture large de la caisse* : dans toute otite moyenne aiguë avec mastoïdite, quand les lésions se propagent par l'aditus jusque dans la caisse, dans la mastoïdite avec otorrhée chronique, dans les fistules mastoïdiennes, dans la carie du rocher, enfin dans l'otite moyenne chronique suppurée ancienne avec écoulement fétide.

V. — Le manuel opératoire consiste à pratiquer une brèche osseuse permettant de curetter et de drainer convenablement les cavités de l'oreille moyenne, en évitant de blesser des organes importants tels : le sinus latéral, le nerf facial, le canal demi circulaire transverse, la fosse cérébrale moyenne.

VI. — Le traitement des complications consistera pour les cas d'infection générale résultant d'une phlébite du sinus latéral ou de la veine jugulaire interne à séparer de la circulation le segment enflammé, à le désinfecter et à en faire disparaître le thrombus infectieux.

Pour les abcès encéphaliques d'origine auriculaire, la mort étant la terminaison presque fatale, il faut opérer le plus rapidement possible, puisque c'est la seule chance que l'on ait de sauver le malade.

BIBLIOGRAPHIE

S. E. Allen. — The Mastoïd operation — Cincinnati, 1892, 118 p.

S. E. Allen. — Some remarks on the anatomicals points concerning the Stacke's operation. — *Arch. otol. N.Y.*, 1894, XXIII, 35-43.

F. Allport. — Remarks on opening the mastoïd process. — *Northwest Lancet*, St-Paul, 1888, VII, 144-8.

G. Bacon. — Le traitement opératoire de la mastoïdite avec faits. — *Ann. des maladies de l'oreille, etc.*, Paris, 1885, XI, 93-7.

G. Bacon. — A case of acute otitis media.... mastoïd operation; recovery — *Tr. Am. Otol. Soc.*, New-Bedford, Mass. 1885, 461-7 (I diagr.).

G. Bacon. — Disease of the mastoïd process. — *Arch. otol. N.Y.*, 1889, XVIII, 280-307.

G. Bacon. — A case of acute suppuration, otitis media,... operation, recovery — *Ann. ophth. et otol.*, St-Louis, 1894, III, 56-8.

G. Bacon. — Middle ear operations — *N.Y. Med. J.*, 1894, LIX, 460-2.

A. R. Baker. — Consequences of acute suppuration of the middle ear, with special references to opening the mastoïd. — *Med. et Surg. Reporter*, Philadelphia, 1888, LIX, 259-264.

J. R. Ball. — To what depth may the surgeon use the chisel or drill in operating for mastoïd diseases? — *Tri. State M. J.*, Keokuk I a., 1893-4, I. 229-33.

R. von Baracz. — Trzy przypadki trepanacyi wyrostka sutkowego kósci skromiowij. [3 cas de trépanation de l'ap. mast.].— *Przegl. lekarski*, Krakow, 1887, XXVI, 59.

R. von Baracz. — Ein Fall von Trepanation des Warzenfortsatzes. — *Wien. med. Wchnschrft*, 1887, XXXVII, 1125-8.

C. Bark. — Contribution to affections of the petro-mastoïd; a report of 50 operations. — *Ann. ophth. et otol.*, St-Louis, 1893, II, 170.

C. Bark. — Contribution to affections of the petro-mastoïd; a report of 90 operatives cases. — *Tr. M. Ass. Missouri*. Excelsior Springs, Mo., 1890, XXXIII, 24-44.

J. R. Barefoot. — Case of acute suppurative inflammation in mastoïd cells; trephining, recovery. — *Army. med. Department Rep*, 1889, London, 1891, XXXI, 428.

TH. BAUMGART. — Ueber die Trepanation des Warzenfortsatzes — Würzbourg, 1886, 24 p.

A. BARTH. — Retractor for keeping the soft parts separated during the operation of opening the mastoïd process. — *Arch. otol. N.Y.* 1891, XX, 26-9.

A. BLAK. — Perforations of the mastoïd for middle ear diseases. — *Lancet*, 1892, I, 688.

J. BLACK. — Suppurative otitis media.... trephining and exploration of the temporo-sphenoïdal lobe. — *Brit. M.J.*, London, 1887, II, 18.

C. J. BLAKE. — Mastoïd case. — *Tr. Am. Otol. Soc.* 1891, New-Bedford, 1892, V. t. 1, 23-65.

J. H. M. BECK. — Notes on a case of localized meningitis..... complicated with otitis media.....trephining. *South-African M.J.*, East London, 1888-9, 117-119.

F. BEZOLD.— Otitis mœdia ;.... pyœmia; operative Eröffnung des Warzentheils. *Artzl, Int. Bl.*, München, 1884, XXXI, 573.

F. BEZOLD. — Selbständige eitrige Entzündung in den Warzenzellen..... und künstliche Eröffnung derselben. — *Arch. J. Ohrenh.*, Leipzig, 1884, XXI, 261-4.

L. E. G. BILLIARD. — Remarques sur quelques affections de l'oréille et leur traitement. — Th. Paris, 1879, 42 p.

H. BIRCHER. — Zur Eröffnung des Warzenfortsatzes. — *Cor.-Bl. f. schweizer Aertze.*, Bâle, 1886, XVI, 419-54.

A. BIRMINGHAM. — Some practical considerations on the anatomy of the mastoïd region, with guide for operation. — *Dublin. J. M. Soc.*, 1891, XCI, 116-21 (2 pl.). Discussion : p. 166.

SETH. S. BISHOP. — Operations for mastoïd diseases. — Chicago, 1887.

SETH. S. BISHOP. — The indications and preferable methods for mastoïd operation. — *Med. News.*, Philadelphia, 1893, LXIII, 541-3.

BOGROFF. — Ein neues Verfahren zur Eröffnung des Processus mastoïdeus. — *Monatsschrift. f. Ohrenh.*, Berlin, 1879, XIII, 77.

PIERRE BOULLANGIER. — Traitement par la trépanation hâtive des abcès intra-mastoïdiens. — Bordeaux, 1887, 60 p.

A. BROCA. — Le traitement des mastoïdites. — *Arch. int. de laryng.*, etc., Paris, 1894, VII, 2-8.

A. BRONNER.— On the diseases of and the operations on the apophyse mastoïd. — *Med. Press. et Circ.*, London, 1889, N. S. XLVIII, 160.

A. BRONNER. — Note on 60 cases of disease of mastoïd process in which the autrum was opened. — *Arch. M. J.*, London, 1893, II, 569.

L. D. BROSE. — Opening the mastoïd cells in acute inflammation of the middle ear diseases. — *St-Louis, Corr. med.*, 1893, IX, 105-10.

F. T. Brown. — A case of abcesss of mastoïd.... trephining; recovery, etc... — *Arch. otol.*, N. Y., 1883, XII, 56-8.

T. Bryant. — Case of otorrhœa.... trephining middle ear. — *Med. Press. et Circ.*, London, 1888, N. S. XLV, 28.

Joh. W. F. Buchbinder. — Zur casuistik der Erkrankungen des Pr. mastoïdeus. — Berlin, 1891, 32 p.

A. H. Buck. — Diagnosis and treatment of ear diseases. — New-York, 1880, 418 p.

A. H. Buck. — On certain technical details relating to perforation of the mastoïd process, etc... — *Tr. Am. otol. Soc.*, New-Bedford, 1882, 6, III, 623-66.

A. H. Buck. — A contribution to the technic of mastoïd operation. *Med. rec.*, N. Y., 1892, XLII, 96.

A. H. Buck. — A case of acute inflammation of the middle ear, terminating in purulent periphlebitis of the lateral sinus; operation; recovery. — *Med. Rec.* N. York, 1894, XLV, 809-11.

G. Buffalini. — Alcuni casi di trapanazione dell' apofisi mastoïdi. — *Riv. clin.*, Bologne, 1887, 3 s., VII, 865-79.

H. Burchardt. — Acute linksseitige mittelohrentzündung...., eröffnung der Antr. mastoïd mit unglücklichen Ausgang. — *Ber. ü. d. Behreb. d. Ludwigs Spit. Charlottenhilfe* (1885-87), Stüttgart, 1889, 6.

Buszard. — Intracranial abcess from disease of the mastoïd cells cured by operation. — *Br. M. J.*, 1871, I, 89.

Cassels. — Cases of disease of the mastoïd bone treated in the hospital. — *Glasgow med. J.*, 1881, XV, 223-6.

A. Ceci. — Abcesso mastoïdes; trapanazione dell' apofisei mastoïdeo. Guarigione. — *Riforma med.*, Napoli, 1886, II, 472.

E. S. Clark. — On disease of the mastoïd process. — *Tr. M. Soc. Calif.* San-Francisco, 1892, 198-200.

G. Cleary. — 5 consecutives cases of Chiselling of the mastoïd process. — *Med. Age*, Détroit Mich., 1891, IX, 545-51.

M. Collier. — Tapping of mastoïd cells. — *Lancet*, London, 1891, I, 480.

Cozzolino. — Casuistica delli mastoiditi..... e delli perforatione della mastoïde praticata, etc.. ..... *Terap. med.* Napoli, 1888, II, 206-14.

Cozzolino. — Statistique des mastoïdites et — *Annales des Maladies de l'oreille*, etc..... Paris, 1889, XV, 7, 11.

G. R. J. Crawford. — Diffuse mastoïd osteitis trephining. — *Maritim. M. News*,, Halifax N. Scot., 1891, III, 33.

P. Czvaroz. — Contribution à l'étude de la trépanation de l'apophyse mastoïde, spécialement dans le cas de mastoïdite suppurée. — *Th.* Lyon, 1893, 66 p.

W. B. Dalley. — Cases in whirch perforation of mastoïd cells is necessary. — *Proc. Roy. M. Chir. Soc.* London, 1882. — 5, n. s., I, 327-30.

DESPRES. — Otite interne, suppuration des cellules mastoïdiennes, trépanation. *Gaz. Hop. Pár.*, 1882, LV, 361-3.

A. J. DOBROWORSKI. — [Quelques cas de trépanation dans l'inflammation aiguë de l'oreille moyenne]. — *Med. pribav. k. morsk. Sbornikn*, St-Pétersbourg, 1894, I, 325-69.

HENRY DUCASSE. — Perforation de l'apophyse mastoïde ; ses indications. — *Th.* Paris, 1879 (53 p.).

S. DUPLAY. — Ostéo-périostite de la caisse, diagnostic, etc., traitement ; trépanation de l'apophyse mastoïde. — Conf. de clin. chir. Paris, 119-29. (*Progrès médical*, 1877, V, 181-3).

S. DUPLAY. — De la trépanation de l'apophyse mastoïde.— *Arch. gén. de Méd.*, Paris, 1888, I, 586-719.

S. DUPLAY. — La mastoïdite suppurée. — *Union Médicale*, Paris, 1892, 3 s., LIV, 145-9.

DRUGESCU. — Considèratuini asupra trèpanatiunéi apofisei mastoïdi.— *Spitalul.*, Bucuresci, 1891, XI, 229-49.

J. ERSKINE. — Necrosis of both mast. process; treatment.— *Glasgow M. J.*, 1885, XXIII, 426-8.

FIESSINGER. — Inflammation suppurative des cellules mastoïdiennes, guérie par la trépanation. — *Gaz. méd. de Paris*, 1887, 7, S., IV, 541-4.

G. F. FISKE. — Mastoïd operation; treatment of acute middle ear diseases *Northwest Lancet*, St-Paul, Minn., 1892, XII, 363-7.

H. FITZGIBBON. — Trephining for mastoïd diseases with paralysis and aphasia. — *Brit. M. J.*, London, 1887, XIX, 73.

H. FITZGIBBON. — A Case of Trephining causing depression, aphasia and paralysis, followed by complete recovery. — *Tr. Acad. M. Ireland*, Dublin, 1887, V, 125-30.

A. AF. FORSELLES.— Beitrag zür operativen Behandlung der chronische eitrigen Mittelohrentzündungen. — *Arch. f. Ohrench.*, Leipzig, 1893, 4, XXXVI, 145-9.

E. FRIDENBERG. — Die operative Eröffnung des Warzenfortsatzes. — *New-Y. med. Press.*, 1888, V, 104-11.

G. E. FROHLINGHAM. — The indications for the artificial perforation of the mastoïd process and the best methods for performing the operations. — *Tr. Int. M. Congress*, IV. Washington, 1887, III, 828-44.

GILETTE. — Otite chez un tuberculeux .. trépanation, drainage auriculo-mastoïdien, guérison. — Ann. des mal. de l'oreille et du larynx, Paris, 1879, V, 249-54.

A. G. GERSTER. — Extensive case of osteitis of the mastoïd process and petrous bone.... operation, permanent fistula of the mastoïd ; recovery. — *Arch. Otol. New-Y.*, 1879, VIII, 81-83.

W. Gosse. — Perforative otorrhaea, suppurative inflammation of mastoïd process.... operation, recovery. — *Lancet*, London, 1894, I, 1064.

G. Gradenigo. — Carie dell'orecchio medio e terebrazione dell'apofisie mastoïdi. *Rev. veneta di Sc. Med.*, Venezia, 1888, IX, 154-63.

A. Granhomme. — Contribution à l'étude des suppurations des cellules mastoïdiennes. — *Th.* Paris, 1890, 83 p.

D. M Greene. — Early diagnosis of mastoïd diseases and operation, etc. — *J. Amer. Med. Ass.*, Chicago, 1892, XIX, 568-71.

O. Greiner. — Perforation of the mast. process. — *Weekly Med. Rev.*, Chicago, 1885, XI, 189-91.

J. Gruber. — Die Spätnaht nach der künstlichen Eröffnung (Trepanation) des Wartzenfortsätzes.— *Internat. Klinik Rundschau*, Wien, 1891, V, 1217-61.

E. Grüning. — Casuistche Beiträge zur Eröffnung des Processus mastoïdeus bei acuter otitis media purulenta mit Betheiligung der Warzenzellen.— *Ztschrft f. Ohrenh.*, Weisbaden 1879, VIII, 297-300.

E Grüning. — On the indication of opening the mastoïd process. — *Arch. Otol. N. Y.*, 1879, VIII, 84-88.

E. Grüning. — Note on operations upon the mastoïd process. — *Tr. Am. Otol. Soc.* (1891). New Bedford, 1892, V, pt. I, 66-9 (*New-Y. M. J.* 1892, LV, p. 11).

C. Grunert. — Stacke's operations methode Zür Freilegung der Mittelohrenräume. — *Arch. f. Ohrenh.*, Leipsig, 1893, XXXV, 198-230.

A. A. G. Guye. — Two cases of Bezold's perforation of the mastoïd antrum. — *Ztschrft. f. Ohrenh.*, Wiesbaden, 1892-93, XXIII, 40-5. — (Trad. par W. A. Holden in *Arch. Otol. N. Y.*, 1892, XXI, 318-23). V. aussi *Nederl Tijdschr. V. Geneesk.*; Amst., 1891, 2 R, XXVII, pt. 2.

J. Habermann. — Die Trepanation des Processus mastoïdeus. — *Centralblatt*, Wien, 1883, XXIII, 407.

Hamon du Fougeray. — Note sur la chirurgie de l'oreille moyenne. — *Ass. Franc. de chir.*, Paris, 1893, VII, 545-64.

Hansberg. Die Erfolge des Trepanations des Warzenfortsatzes. — *Ges., Beitr. a. d. Geb. d. Chir. u. Med. d. prakt, Lebens*, Wiesbaden, 1893, 147-63.

G.-C. Harlan. — 3 cases of mastoïd disease, treated by Trephining. — *Med. News*, Philadelphia, 1882, XL, 570.

A. Hartmann. — Die anatomische Verhaltnisse welche in der künstliche Eröffnung der Warzenfortsatzes in Betracht kommen. — *Comptes-rendus et mémoires du Congrès Intern. d'otologie*, 1884, Bâle, III, 217-226.

A. Hartman. — 40 cases of chiselling of the mastoïd process performed. *Arch. Otol.* New-Y., 1884, XIII, 124-141.

A. Hartman. — 14 während des Berichtsjahrens 1883 Aufmeisselungen des Warzenfortsatzes. — *Ztschrft. f. Ohrenh.*, Wiesbaden, 1884, XIII, 186-202.

A. Hedinger. — Papillom in meatus. Mittelohreiterung. Eröffnung der Warzenzellen. Tod in Folge von Oedem des Gehirnes. — *Ztschrft. f. Ohrenh.* Wiesbaden, 1884-85, XIV, 50-60.

A. Hedinger. — Klinische, med., pathologische, anatomische Beiträge zur Eröffnung des Processus mastoïdens. — *Ztschft. f. Ohrenh.*, Wiesbaden, 1887, XVII, 237-58. (Trad. et résumé par C. May, in *Arch. Otol. New-Y.*, 1888, XVII, 160-79.)

T. Heimann. — Some points concerning the opening of mastoïd process. — (Trad. p. F. E. d'Œnch). — *Arch. Otol. New-Y.*, 1891, XX, 132-41.

W. D. Hemming. — Otorrhaea... its varietis, cause, complication, and treatment. London, 1879.

Hessler. — Casuistiches Beiträge zür operative Behandlung der Eiterungen im Warzenfortsatzes. — *Arch. f. Ohrenh.*, Leipsig, 1884, XXI, 149-68. — Id. in ibid., 1885, XXII, 1-44. — Id. in ibid., 1886, XXIII, 91-121.

Hessler. — Uber die acute Eiterung und.... Anfmeisselung der Zellen ohne Eröffnung des Antrum. — *Arch. f. Ohrenh.*, Leipsig, 1888, XXVII, 185-265. — Id. in ibid., 1889, XXVIII.

Hessler. — Kaun die Eröffnung des Warzenfortsatzes wom ausserem Ghórgang aus als gleichwertig mit der soust üblichen Methode betrachtet werden ? — *Verhandl. d. X· internat. med. Congress* (1890), Berlin, 1891, IV, 11me Ablh. 35.

R. A. Hibbs. — A report of 6 cases of mastoïd diseases operated upon at the Policlinic. Hosp. by. Prof. E. B. Dench. *New-Y. Policlin.*, 1893, II, 174-6.

C. R. Holmes. — The Stacke's operation for caries involving the middle ear as modified and practised by Prof. H. Schwartze.... and report of 12 consecutives cases. — *Arch. Otol. New-Y.*, 1893, XXII, 337-77. — (Trad. par M. Thorner in *Ztschrft. f. Ohrenh.*, Wiesbaden, 1893-4, XXV, 269-308.)

V. Horsley. — A case of suppuration of mastoïd cells in wich recovery followed trephining. — *Tr. Clin. Soc.*, London, 1886, XIX, 290-5. — V. aussi *Med. Press and Circus*, London, 1886, n. s., XLI, 495.

F. C. Hotz. — The indications of early trepanation of the mastoïd process in acute purulenta otitis media with implication of mastoïd cells. — *Arch. Otol. New-Y.*, 1880, IX, 157-67. — (Trad. en allemand in *Ztschrft. f. Ohrenh.*, Wiesbaden, 1880 IX, 340-8).

F. C. Hotz. — The importance of early mastoïd operation in acute suppurative otitis. — *Chicago. Med. Recorder*, 1893, IV, 381-7.

Isenschmid. — Otitis chronice, Trepanation. — *Aertzl. Int. Bl.*, München, 1883, XXX, 544.

Jacoby. — Zur Casuistik der primären und secundäven periostitis und ostitis des Processus mastoïdeus (6 cas). — *Arch. f. Ohrenh.*, Leipsig, 1880, XV, 286-97.

F. L. Jack. — Operatite treatement for the relief of chronics suppuratives affections of the middle ear. — *Boston M. et S. Journ.*, 1892, CXXVI, 545-7

J. H. James. — Report on 2 cases of.... mastoïd abcess; operation, recovery — *Tr. Minnesota Med. Soc.*, St-Paul, 1885, 148-51.

Jan. — Des complications de l'otite moyenne suppurée et de la trépanation mastoïdienne. — *Th.* Paris, 1885, 90 p. in-4°.

H. E. Jones. — Discussion on the surgical treatment of mastoïd disease and its complication 61st annual meeting of the Brit. med associat., held in Newcastle-on-Tyne, août 1893.

H. Kanasugi. — Klinische Beobachtungen über Eröffnung des Processus mastoïdeus. — *Verhandlundgen d. ph.-med. Gesellschaft zu* Würzburg, 1891-2, n. f., XXV, 151-66.

W. W. Keen. — Mastoïd disease; trephining, death, clot in the lateral sinus. — *Tr. Path. Soc. Philadelphia* (1878), 1879, VIII, 135-39.

W. W. Keen. — Pyoemia et thrombosis of internal jugular veine from an old otitis media;.... trephining of mastoïd.... opening of lateral sinus, death. — *Times and Reg.*, New-Y. et Philadelphia, 1890, XXI, 559-61.

W. Kiesselbach. — Uber die chirurgische Eröffnung des Warzenfortsatzes. — *Sitzungsbericht d. ph.-med. Soc. zu* Erlangen, 1883-4, 16 Hft., 144-155.

C. J. Kipp. — A case of acute purulent inflammation of the middle ear.... opening of the mastoïd. *Tr. Am. Otol. Soc.*, N. Bedford, 1892, V, 216-20.

H. Knapp. — Case of trephining the mastoïd process in acute suppurative otitis media.... recovery. — *Tr. Am. Otol. Soc.*, Boston Mass., 1879, II, pt 3, 350-3 (En allemand dans) : *Ztschrft. f. Ohrenh.*, Wiesbaden, 1882, XI, 221-6.

H. Knapp. — Trephining of mastoïd in a case of otitis.... opening of lateral sinus, recovery. — *Arch. Otol.* New-Y., 1881, X, 365-70.

H. Knapp. — Fatal termination after chiselling of the bone.... in a case of sclerosis mastoïditis. — *Tr. Am. Otol. Soc.* N.-Bedford Mass 1882-6, III, 680-5.

H. Knapp. — Deep opening of the mastoïd process. — *Med Rec.* New-Y., 1882, XXI, 584.

H. Knapp. — On the indications for opening the mastoïd process, based on some recent observations. *Tr. Am. Otol. Soc.*, Bedford Mass., 1884, III, pt. 3, 209-17, 223-42.

H. Knapp. — 2 cases of acute inflammation; both operated on, etc. — *Tr. Am. Otol. Soc.* (1891) New-Bedford Mass., 1892, V, pt. 1, 13-22.

H. Knapp. — A case of chronic purulent otitis media... opening of the mastoïd. — *Tr. Am. Otol. Soc.* New-Bedford Mass., 1892, V, 205-9.

H. Knapp. — A case of the so-called Bezold variety of mastoïditis, cranio tomy, drath, autopsy, abcess in temporal lobe. — *Arch. Otol.* New-Y., 1892, XXI, 239-52.

H. Knapp. — 2 cases of ear diseases with brain symptoms; mastoïd operations in both, recovery in one, drath in the other. — *Tr. Am. Otol. Soc.* New-Bedford Mass., 1893, V, pt. 3, 403-13.

H. Knapp. — Ein Fall der sogenannten Bezoldsche mastoïditis; Eröffnung

des Warzenfortsatzes ; Tod ; Section. — *Zlschrft fr. Ohrenh*, Wiesbaden, 1893, XXIV, 161-72.

KREPUSKA. — Ein in der operativen Eröffnung des Warzenfortsatzes vorgekommenen seltenes Verhältnisse. — *Monatschr. f. Ohrenh.* Berlin, 1892, XXVI, 153-7.

F. KRETSCHMANN. — Fall von Eröffnung des Warzenfortsatzes. — *Arch f. Ohrenh.*, Leipsig, 1885-86, XXIII, 225.

F. KRETSCHMANN. — Aufmeissellung des Antrum ; Eintritt der Communication mit der Gehorgang 25 Tage nach Operation. — *Id.*, *Ibid*, 229.

F. KRETSCHMANN. — Nachbehandlung des aufgemeisselten Warzenfortsatzes.— *Verhandl. d. Xen intern. med. Congress*, Berlin, 1891, IV, 11en Abth., 36-43

A. LUCOE ET L. JACOBSON. — 100 Fälle von operatives Eröffnung des Warzenfortsatzes. — *Berl. Klin. Wchnschrft*, 1886, XXIII, 625-8.

W A. LANE. — Antrectomy as a treatment for chronic purulent otitis media. — *Arch. Otol.*, New-Y., 1892, XXI, 118-24.

LUBET-BARBON. — Otite moyenne suppurée,.... opération de Stacke. — *Arch. intern. de rhinologie*, etc., Paris, 1893, VI, 257-61.

T. P. DI LIGUI. — Terapia delle varie forme clinice di mastoïditi da otite media purulenta. — *Boll de mal. d. orecchio*, etc..., Firenze, 1893, XI, 219-43.

J. R. LUNN. — A case of necrosis of mastoïd cells; trephining.... death. — *Tr. Path. Soc*, Lond. 1887-8, XXXIX, 14.

P. MC BRIDE. — Operations on the mastoïd process. — *Brit. M, J.*, Lond. 1888, II, 474-6.

A. MARTIN. — Otite moyenne double, paracentèse tympanique, trépanation des deux apophyses mastoïdes, guérison. — *Arch. de méd. et de pharm. milit.*, Paris, 1891, XVII, 319-22.

A. MARTIN ET LUBET-BARBON. — Sur le traitement des suppurations mastoïdiennes. — *Revue. intern. de rhinologie*. etc., Paris 1894, IV, 160-2.

N. J. MARTINACHE. — Otitis media, fistulous caries of mastoïd... temporal and cranial abcess.... Enlargement of fistula; scooping out of mastoïd cells.... opening of skull; cure; *West Lancel*, San Francisco, 1879, VIII, 1-6.

G. MAUNOURY. — Suppuration des cellules mastoïdiennes, Trépanation. — *Rev. intern. de rhinologie*, etc..., Paris, 1893, III, 97.

P. MAUREL. — Trépanation de l'apophyse mastoïde. — *Rev. intern. de rhinologie*, etc. — Paris, 1894, XIV, 83-8.

W. MILLIGAN. — 2 cases of middle ear disease reated by a modified mastoïd operation. — *Med. Chron.*, Manchester, 1893, XVIII, 94-7.

MISKONNER. — Sur la trépanation de l'apophyse mastoïde [Extrait traduit]. — *Revue de chirurgie*, Paris, 1889, IX, 327.

MOLL. — Trépanation de l'apophyse mastoïde. — *Revue de laryngologie*, etc., Paris 1892, XII, 489-93.

R. Mougardi. — Nuovo metodo di trapanazione della mastoïde, processo di ambulatorio. — *Boll a. mal. d. orecchio*, etc., Firenze, 1893, XI, 175-89.

E. T. Moure. — Otite moyenne suppurée... trépanation. — *Congr. franç. de chirurgie*, Paris, 1892, VI, 541-6. — V. aussi : *Arch. clin. de Bordeaux*, 1892, I, 331-6.

S. E. Munford. — Disease of mastoïd cells. — *Progress*, Louisville Kent., 1887-8, II, 9-11.

Moldenhauer. — Uber die kunstliche Eröffnung des Warzenfortsatzes. — *Berl. Klin. Wchnschrft*, 1882, XIX, 621.

E. Morpurgo. — Le operazioni da praticarsi sull'apofisi mastoïdea devone esserve sollente o tardive? — *Boll. d. mal. d. orecchio*, etc..., Firenze, 1885, III, 21-31.

Isaak Naumann. — Ueber die operativen Eröffnung des Warzenfortsatzes. — Freiburg-in-Brisgau, 1891, 35 p. in-8°.

J. Michael Neiling. — Ein Beitrag zur Lehre von der Trepanation der Processus mastoideus. — Kiel, 1878, 20 p.

Neve. — Disease of mastoïd cells, operation by incision and gouging, recovery. *Lancet*, London, 1884, II, 493.

F. Orgogozo. — Les indications de l'ouverture de l'apophyse mastoïde. — *Ann. des mal de l'oreille*, Paris, 1892, XVIII, 821-35.

A. Paquet. — Traitement chirurgical des maladies de l'oreille, Lille, 1879.

F. L. Parker. — Abcess of mastoïd process, connecting with post-pharyngal abcess; trephine applied, recovery. — *Tr. South. Car. med. Ass.*, Charleston Sth Car. 1880, XXXI, 104-6.

T. H. Pinder. — Suppuration of mastoïd cells; operation. — *Brit. M. J.*, 1881. II, 896.

Péan. — Otite moyenne.... trépanation spontanée.... trépanation chirurgicale de l'apophyse mastoïde. — *Leçons de clin. chir.* 8e Paris, 1888, 628.

Péan. — Otite purulente. — Trépanation de l'apophyse mastoïde. — *Paris medical*, 1880, 2me s., V, 634.

Péugniez. — 2 cas de trépanation de l'apophyse mastoïde *Rev. intern. de rhinologie*, etc., Paris, 1893, III, 27.

Adam Politzer. — Uber die Eröffnung des Warzenfortsatzes bei otitis media acuta. — *Int. Klin. Rundschau*, Wien, 1892, VI, 337-40 (avec discussion, p. 350).

Adam Politzer. — Die Eröffnung des Warzenfortsatzes bei acutea mittelohrentzimdungen nach Influenza. — *Mitteiling. d. With med. Doct.-Coll*, 1892, XVIII, 162-7. — Id.; *Wiener med Press*, 1892, XXXIII, 369-413; Id. (traduction française).— *Annales des maladies de l'oreille*, etc..., Paris, 1892, XVIII, 317-35.

POLO. — Trépanation du crâne et de l'apophyse mastoïde, suite d'une otite suppurée. — *Rev. de laryngologie*, 1892, XII, 42-4.

J. B. PRATT. — Trephining in mastoïd and tympanic diseases. — *Tr. Roy. Acad. M. Ireland.* — Dublin, 1888, VI, 100-5.

QUÉNU.— Otite externe, carie de l'apophyse mastoïde, trépanation et extirpation d'un séquestre ; carie du rocher, méningite tuberculeuse. — *Bull. de la Soc. Analomique*, 1887, LII, 414-7.

B. A. RANDALL. — A case of suppurative exotosis... mastoïd trephining, etc. — *Tr. Am. Otol. Soc.* N.-Bedford Mass., 1892, V, pt. I, 83-107.

B. A. RANDALL. — Remarks on 50 mastoïd operations done in the 5 past years. *Am. Lancel.*— Détroit Mich., 1892, n. s. XVII, 248-51. Id. — *Maryland Med. J.*, Baltimore, 1893, XXIX, 399-403.

B. A. RANDALL & B. H. POTTS. — Remarks on some recent mastoïd trephining operations. — *Philadelphie Polyclin.*, 1894, III, I. 4.

REYER. — Bericht über 7 Trepanationen der Processus mastoïdeus, etc. — *St-Pétersburg méd. Wchnschrft*, 1879, IV, 425.

DUDLEY S. REYNOLDS. — Otitis med. purulenta, Philadelphia, 1882.

A. RICARD. — De l'apophyse mastoïde et de sa trépanation. — *Gaz. des hôpilaux*, Paris, 1889, LXII, 205-14.

H. RICHARDS. — A case of chronic disease of mastoïd antrum.... illustrating the valne of well-timed operative interference, etc... — *New-Y. Med. J.* 1884, XXXIX, 579-82.

A. ROBIN. — Du traitement de l'otorrhée et des indications de l'ouverture. — *Thérap. conlemporaine*, Paris, 1883, III, 170-82.

E. DI ROSSI. — Sulla chirurgia operative dell'oecchio media. — *Arch. ital. di, olol.*, Turino, Palermo, 1893, L, 105-28, I pl.

D. B. ST J. ROOSA. — A case of inflammation in the middle ear, with some remarks on the indication for wilde incision and trephining the mastoïd process. — *Arch. Otol.*, New-Y., 1879, VIII, 255-68. [Traduction allemande. (S. Moos) in : [*Zeitschrift für Ohrenh*, Wiesbaden, 1880, IX, 5-17.

D. B. ST J. ROOSA. — Clinical observation upon the diseases of the mastoïd process... etc... — *Arch. Olol.*, New-Y., 1887, XVI, 93-133.

D. B. ST J. ROOSA. — Wound of the lateral sinus during use operations upon the mastoïd process... recovery. — *Tr. Am. Olol. Soc.*, N. Bedford Mass., 1891-2, V, 274-83.

F. B. SPRAGUE. — Acute inflammation of the mastoïd and its operative treatment. *Tr. Rhode Island.med. soc.*, Providence, 1889-93, IV, 562-86.

H. W. SAWTHELLE. — Suppurative inflammation of mastoïd cells in left ear ; mastoïd process opened ; recovery. — *Rep. superv. Surg-Gen. mar. Hosp.*, Washington, 1889-90, XVIII, 105.

W. Scherrer. — Uber die Trepanation des Warzenfortsatzes. — Zürich, 1889, 75 p. in-8°.

Schoudorff. — Casuistiche Beiträge zur operativen Behandlung der Caries nach Otitis maedia. — *Arch. f. Klin. Chir.*, Berlin 1884, XXXI, 316-32 I pl.

Schmatz. — Eröffnung des Processus mastoïdens. — *Jahres bericht d. Gsllschaft f. Natur. und Heilkunde in Dresde*, Berlin, 1880, 72-5. — Id; *Deutsche medicinische Wchnschrft*, 1880, VI, 659.

E. Schmiegelow. — Resectio Processi mastoïdei 30 Tilfälde. — *Nord med. Ark.* Stockolm, 1888, XX, n° 9, 1-71.

E. Schmiegelow. — Beiträge zur Chirurgischen Behandlung der Ohtenkrankeit. — *Zeitschrft f. Ohernh.* Wiesbaden, 1892-93, XXIII, 125-8.

E. Schmiegelow. — Kasuistike Bidrag til Processus mastoïdeus Patologi. — *Hosp.-Tid.* Kjøbenh, 1893, 4 R., I, 325-63.

C. Schranth. — Otitis media purulenta cum perforatione; Eröffnung der Warzenfortsatzes. — *Aertztiche Int. Bt.*, München, 1882, XXIX, 199.

H. Schwartze. — Uber die chirurgische Eröffnung des Warzenfortsatzes. — *Arch. f. Ohrenh.* Leipzig, 1878-79, XIV, 202-27.

H. Schwartze. — Casuistik zur Chirurgischen Eröffnung der Warzenfortsatzes. — *Arch. f. Ohernh.* Leipzig, 1880, XVI, 261; 1881, XVII, 92; 1882, XVIII, 163, 273-83; 1883, XIX, 217-44.

H. Schwartze. — Die operative Eröffnung des Warzenfortsatzes, — *Congrès per. intern. des Sciences médicales*, Copenhague, 1888, IV (sect. d'otol.), 53-6.

Sheppard. — The surgical pathology of the mastoïd process. — *Brooklyn med. J.* 1893, VII, 201-76.

S. Snell. — A case in wich the mastoïd was perforated for suppuration with satisfactory result. — *Lancet*, London, 1881, I, 410.

B. B. A. Spitzer. — Chronische Entzundung der inneren Ohres mit citering, Eröffnung der Paukenhohle vom Processus mastoïdeus, etc... — *Wiener med. Wchnschrft*, 1889, XXXIX, 929.

Stacke. — Weitere mitthriligungen uber die operativen Freilegung der Mittelohrraüme nach Ablosung der Ohrmuschel. — *Berliner Klin. Wchnschrft*, 1892, XXIX, 68-71.

H. Steinbrugge. — Ein Fall von Trepanation des Warzenfortsatzes. — Tod durch miliar Tuberculosis. — *Ztschrft f. Ohrenh.*, Wiesbaden, 1880-I, X, 32-42 (1 tab.), 143-6.

J. D. Strawbridge. — Report on 2 cases of perforation of mastoïd cells for suppuration of the middle ear. — *Med. News*, Philadelphia, 1885, XLVII, 426-9.

T. O. Summers. — Trephining the mastoïd process. *South Pract.* Nashville Tenn., 1884, VI, 413-16.

T. Y. Sutphen. — Result of opening the mastoïd on a case of chronic middle ear, etc... — *Tr. Am. Otol. Soc.*, New-Bedford Mass., 1891-2, V, 210 (Discussion p. 255).

Tillaux. — Otite... trépanation. — *Tribune méd.* 1889, 2 s. XX, 20-24.

J. J. Treuberg. — [Trépanation de l'apophyse mastoïde dans l'inflammation purulente de l'oreille moyenne]. — *Med. Pribav. K. Morsk. Sbornıku.* — St-Pétersbourg, 1890, II, 367-72.

Uspenski. — [4 cas de trépanation de l'apophyse mastoïde] — *Med. Vestmk*, St-Pétersburg, 1879, XIX, 149; 157; 167; 177.

Veljaminov. -- [Sur la trépanation de l'apophyse mastoïde].— *Soobsh. i protok. St-Pétersburg med. Obsh.*, 1884, I, pt. 2, 76-87.

Villeneuve. — Otite grippale, trépanation. — Otite moyenne suppurée, trépanation. – Otite suppurée, trépanation.— *Ann. de l'Ecole de Marseille*, (1892), Paris, 1893, 179.

W. Vulpius. -- Stacke's radical operation for obstinate chronic otorrhœa. — *Med. Rec.*, New-Y., 1894, XLV, 748-52.

J. Wanghop. — A case of mastoïd abscess following suppuration of the internal ear; artificial perforation of the mastoïd process. — *Am. J. of med. Sciences*, Philadelphia, 1879, n. s., LXXVII, 459 61.

E. Weissman. — Traitement des suppurations de l'attique; ablation des osselets; opération de Stacke. — Th. Paris, 1893, 80 p.

W. L. Wheeler — Trephining in mastoïd and tympanic diseases. — *Tr. Acad. med. Ireland*, Dublin, 1883, I, 63 9.— Id. — *Dublin J. M. Soc.*, 1884, 3 s., LXXVIII, 289-95 (I pl.).

J. Weinlechner — Osteom in der Warzengegend durch Operation entfernt. — Eröffnung der Warzenzellen, consecutive eitrige Mittelohrentzundung Heilung. — *Monatschrft f. Ohrenh.*, Berlin, 1886, XX, 341-3.

C. Williams. — 2 Fälle von caries des Felsenbeins nebst Bemerkungen uber frühzeitigen Eröffnung des Warzenfortszätzes (Trad de l'anglais par H. Steinbrugge). *Ztschrft f. Ohrenh.*, Wiesbaden, 1884-5, XIV, 232-6.

Wilson. — The early treatment of mastoïd diseases. — *Edimbourg M. J.* 1890-91, XXXVI, 1017-22.

E. Zaufall. — Zür Geschichte und Technik der operativen Freltegungen der Mittelohrraümhe. — *Arch. f. Ohrenh.*, Leipzik, 1894, XXXVII, 33-80.

E. Zaufall. — Zur Geschichte der operativen Behandlungen der Sinusthrombose in Folge von otitis media. — *Prag. med. Wchnschrft.* 1891, XXV, 24-31.

C. Zimmermann. — A case of orbital cellulitis aud primary mastoïditis.... opening of mastoïd process, recovery. — *Arch. Otol.* New-Y., XXI, 76 87.

Anonyme. — Otitis media chronica duplex; caries .. trepanation; mort. — *Jahresbericht über die chir. clin. Univ. v. Greifswald* (1888-89), 1890, 6.

Anonyme. — Otitis media purulenta. – Caries des Processus matoïdeus.... Trépanation, Heilung. *Ibid.*, 9.

TABLE DES MATIÈRES

Avant-Propos. 5

Chapitre Premier. — **Anatomie chirurgicale des cavités de l'oreille moyenne** 9

A. Caisse du tympan. 10
Développement 17
Chaîne des osselets 17
Articulations 19
Ligaments 20
Rapports 20
Développement des osselets 21
Muscles 22
Muqueuse de la caisse. 23
Poches muqueuses de la caisse 24
Vaisseaux et nerfs de l'oreille moyenne. 26
Physiologie de la caisse 27

B. Attique 31

C. Région mastoïdienne. 34
Apophyse mastoïde. 36
Conformation intérieure de l'apophyse mastoïde. 37
Aditus et antre pétro-mastoïdien 38
Cellules pétreuses, écailleuses, mastoïdiennes. 40
Rapports de l'apophyse mastoïde 40
Développement 43
Physiologie de l'apophyse mastoïde 44

Chapitre II. — **Évidement pétro-mastoïdien avec ouverture large de la caisse. Recherches pratiquées sur le cadavre** 46

Chapitre III. — **Indications de l'intervention** 53

I. Évidement pétro-mastoïdien 59
II. Évidement pétro-mastoïdien avec ouverture large de la caisse. 60

Chapitre IV. — **Manuel opératoire** 62

A. Évidement pétro-mastoïdien 66
B. Évidement pétro-mastoïdien avec ouverture large de la caisse. 72

CHAPITRE. V. — **Accidents de l'opération** 77

A. Ouverture du sinus latéral 77
B. Blessure du nerf facial et du canal demi-circulaire transverse. 79
C. Ouverture de la fosse cérébrale moyenne 82

CHAPITRE VI. — **Traitement des complications de l'otite moyenne suppurée** 83

A. Septico-pyohémie 83
B. Abcès encéphaliques 86

OBSERVATIONS 91

Évidement pétro-mastoïdien de I à VI 91

Évidement pétro-mastoïdien avec ouverture large de la caisse de VI à XII 103

CONCLUSIONS 126

BIBLIOGRAPHIE 129

Lille. — Typ. & Lith. Le Bigot frères, Rue Nationale, 68.